SINICA

Definicja:

- Niebieskoczerwone lub niebieskoszare zabarwienie skóry i błon śluzowych.
- Najczęściej spowodowana nadmiernym odtlenowaniem Hb.
- Sinica prawdziwa:
  - Zmiana postaci lub struktury Hb.
- Sinica rzekoma:
  - Pochodzenie nie – Hb.

Sinica prawdziwa.

Patofizjologia.

Hb – hemoglobina:

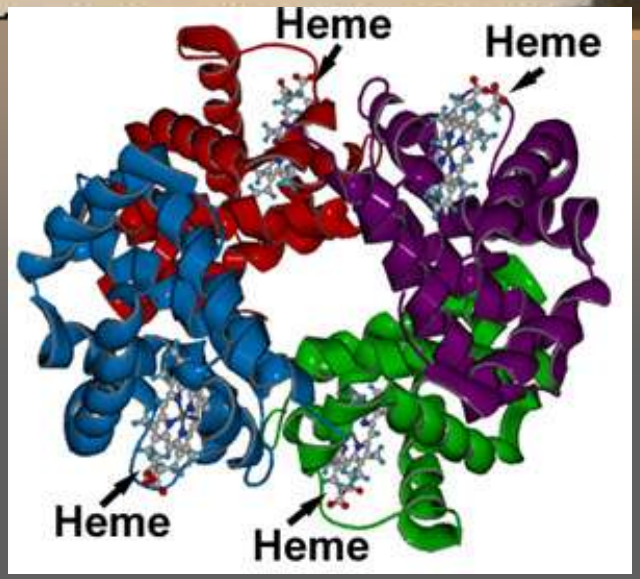

- M: 13,5 – 17 g/dl.
- K: 12 – 17 g/dl.
- Fizjologicznie st Hb odtlenowanej w naczyniach włosowatych = 2,6 g/dl.
- Sinica: Hb odtlenowana > 5 g/dl.
- Sinica:
  - Niedostateczne wysycenie tlenem (hipoksemia) krwi tętniczej.
  - Nadmierne odtlenowanie krwi żylnej (równoznaczne ze zwiększonym poborem tlenu przez tkanki).
  - Nakładanie się obu mechanizmów.

Sinica:

- Nigdy nie wystąpi przy stężeniu Hb < 5 g/dl.
- Powstaje szczególnie łatwo przy zwiększonym stężeniu Hb we krwi (policytemia).
- Poszukiwanie sinicy (miejsca dobrze ukrwione, pokryte cienką skórą i zawierające mało melaniny):
  - Wargi
  - Nos
  - Uszy
  - Policzki
  - Łożysko paznokci rąk i nóg.
- Żółtaczka, choroba Addisona, hemochromatoza, osoby rasy innej niż biała:
  - Błona śluzowa języka, jamy ustnej.
  - Łożysko paznokci.

Sinica prawdziwa: rodzaje.

- Sinica centralna:
  - Hipoksemia (wzrost st. Hb odtlenowanej we krwi tętniczej).
- Sinica obwodowa:
  - Hipoksja (nadmierne odtlenowanie na poziomie tkanek).
- Sinica mieszana (centralno – obwodowa):
  - Hipoksemia + Hipoksja.

Sinica prawdziwa centralna:

- Choroby płucne:
  - Zaburzenia wentylacji i/lub dyfuzji gazów.
  - Zaburzenia stosunku wentylacji do perfuzji.
  - Zmniejszenie obszaru czynnego miąższu płucnego.
  - Przecieki tętniczo – żylne w krążeniu małym.
- Choroby serca i naczyń krwionośnych:
  - Niewydolność mięśnia sercowego.
  - Przecieki krwi z serca prawego do lewego.
  - Przetrwały przewód tętniczy (PDA).
- Obniżenie ciśnienia cząsteczkowego tlenu w powietrzu oddechowym.
- Obecność chorobowo zmienionej struktury hemoglobiny (methemoglobina, sulfhemoglobina)

Sinica prawdziwa centralna pochodzenia płucnego:

- Zaburzenia wentylacji:
  - Zatkanie dróg oddechowych.
  - Zmniejszona elastyczność tkanki płucnej.
  - Nacieczenia zapalne lub niezapalne tkanki płucnej.
  - Zmiany kostno – mięśniowe klatki piersiowej.
  - Otyłość.
  - Zaburzenia czynności ośrodka oddechowego.

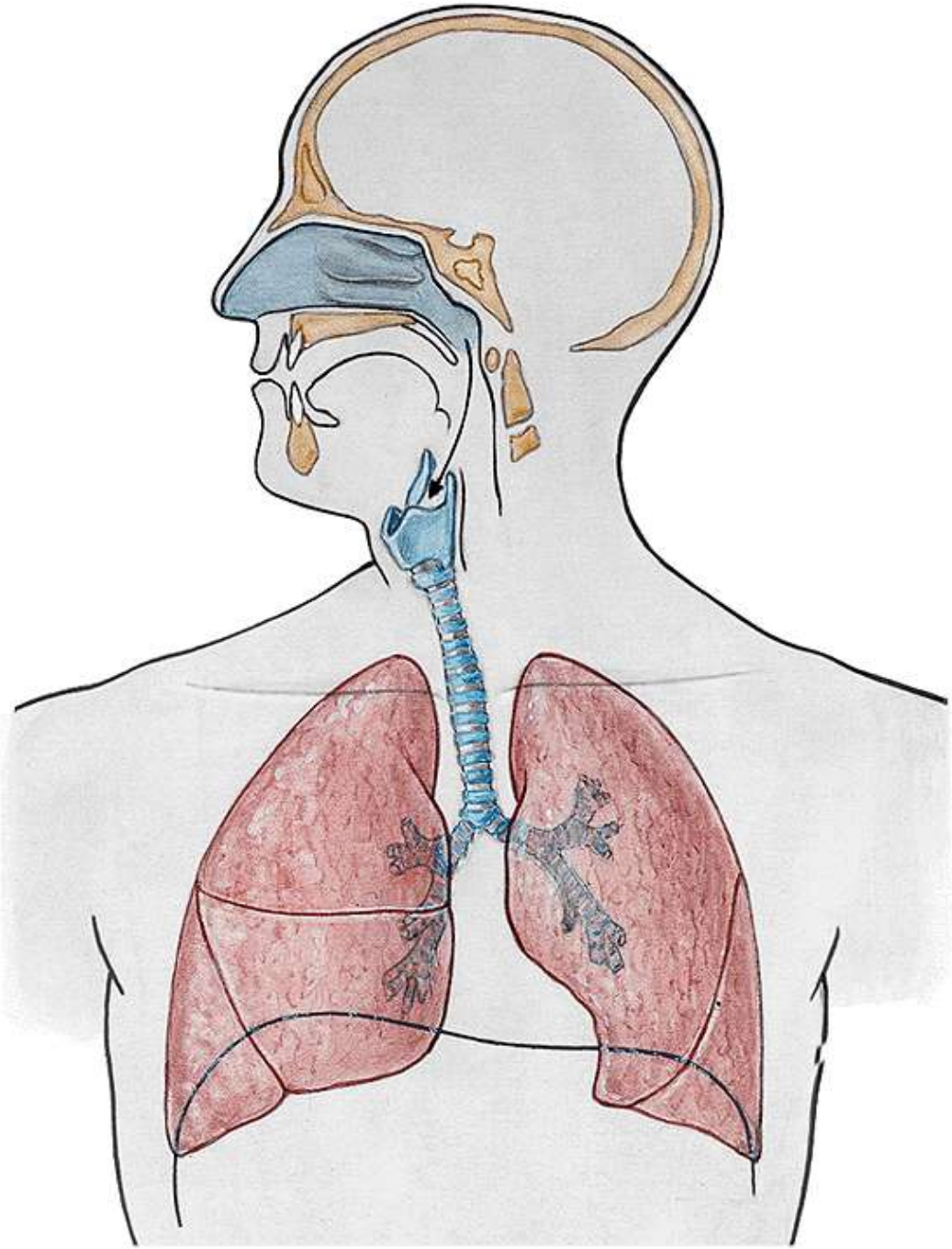

Zaburzenia wentylacji:

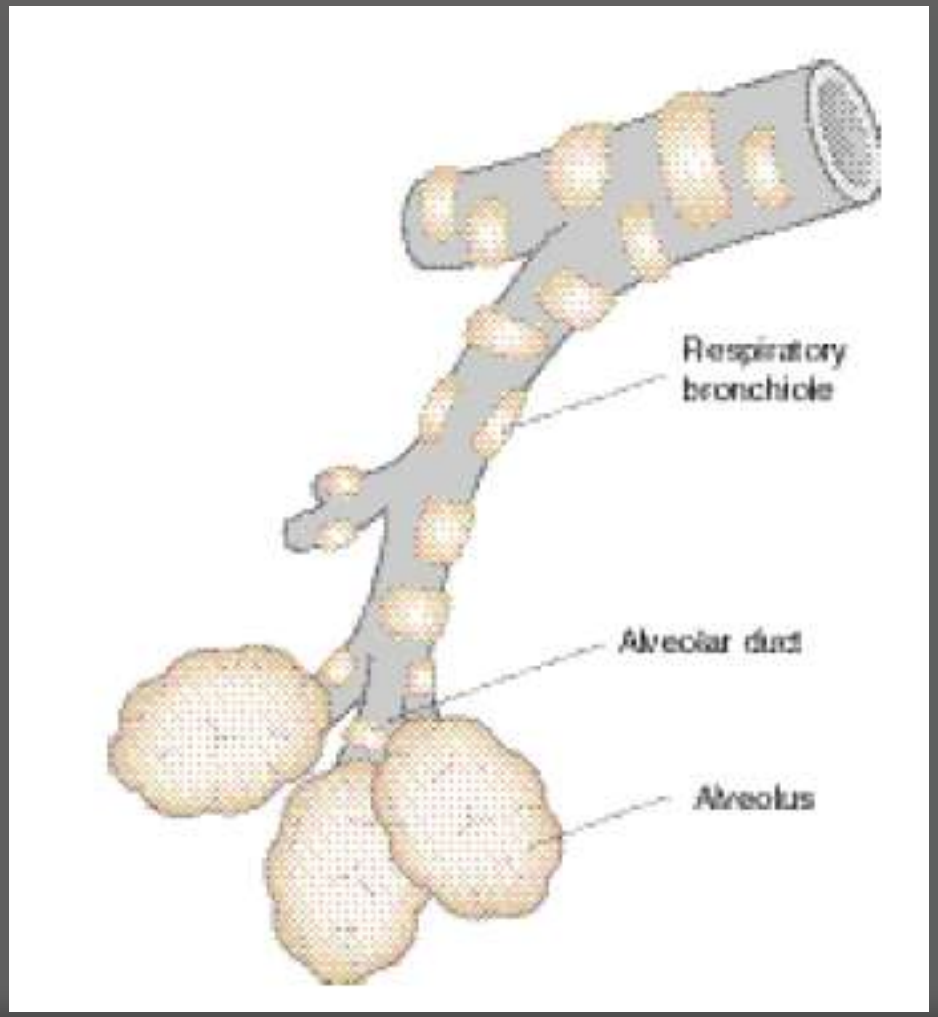

- Spadek ciśnienia cząsteczkowego O_2 w pęcherzykach płucnych.
- Wzrost stężenia CO_2 w pęcherzykach płucnych.
- Hipoksemia i hiperkapnia (we krwi).

Sinica prawdziwa centralna pochodzenia płucnego:

- Zaburzenia dyfuzji na poziomie pęcherzyków płucnych:
  - Gruźlica prosówkowa.
  - Sarkoidoza.
  - Twardzina.
  - Uogólnione nacieki rakowe naczyń chłonnych płuc.
  - Proteinoza pęcherzyków.
  - Przewlekłe zatrucie berylem.
  - Wyłączenie pewnych obszarów naczyniowych z krążenia płucnego.

Alveolar Capillaries

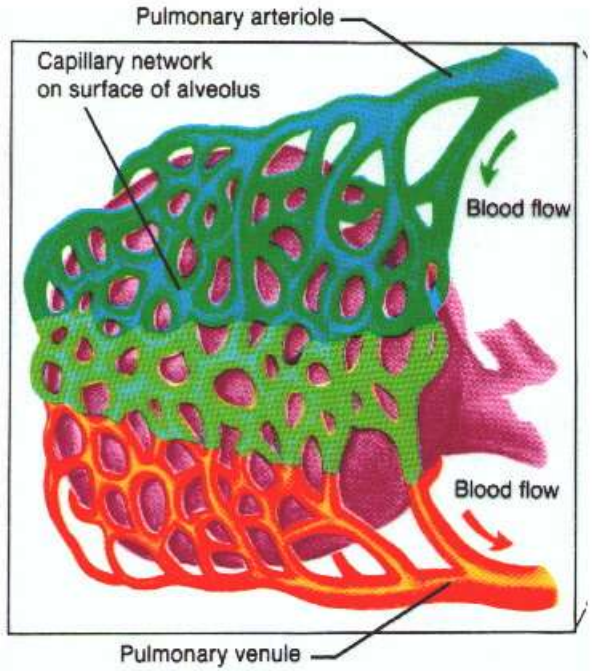

Alveolar-capillary contact surface area is estimated at from 50 to 400 square meters.

Phtomicrograph of alveolar capillaries

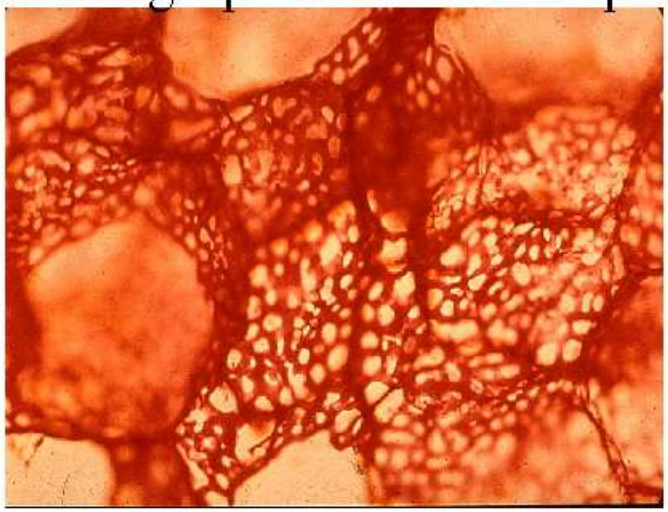

Zaburzenia dyfuzji:

- Blok pęcherzykowo – włośniczkowy.
- Ciśnienie parcjalne O_2 i CO_2 w pęcherzykach – prawidłowe.
- Gorsza dyfuzja O_2 przez zmienioną barierę pęcherzykowo – włośniczkową → hipoksemia.
- Brak hiperkapni ← przepuszczalność pęcherzyków dla CO_2 jest znacznie większa niż dla O_2

Zespół sercowo – płucny = serce płucne *(cor pulmonale):*

- Niezależnie od umiejscowienia pierwotnego procesu chorobowego → zespół wzmożonego ciśnienia w tętnicach płucnych → wtórne przeciążenie prawego serca.

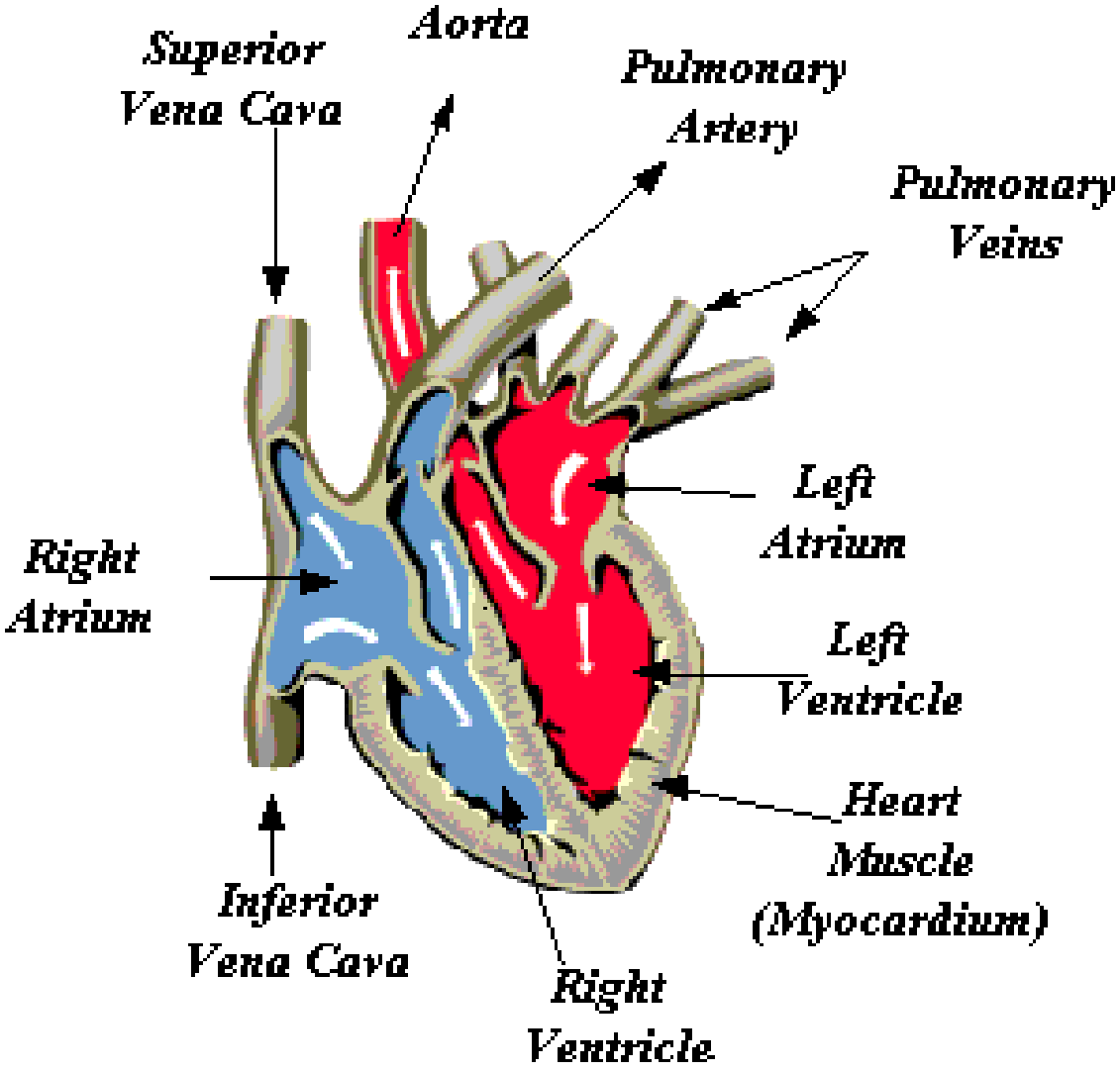
Superior
Vena Cava
Aorta
Pulmonary
Artery
Pulmonary
Veins
Left
Atrium
Right
Atrium
Left
Ventricle
Heart
Muscle
(Myocardium)
Inferior
Vena Cava
Right
Ventricle

Serce płucne – objawy kliniczne:

- Sinica centralna (nasila się przy niewielkim wysiłku lub kaszlu).
- Napady bólów wieńcowych, utrata przytomności (przy wysiłku fizycznym lub kaszlu).
- Duża skłonność do częstoskurczu.
- Niskie ciśnienie tętnicze.
- Powiększenie prawej komory serca.
- Zaakcentowanie drugiego tonu nad pniem płucnym.
- Wystający łuk pnia płucnego.
- Poliglobulia.
- Wzrost st. HCO_3^- → wyraz wyrównanej kwasicy oddechowej.

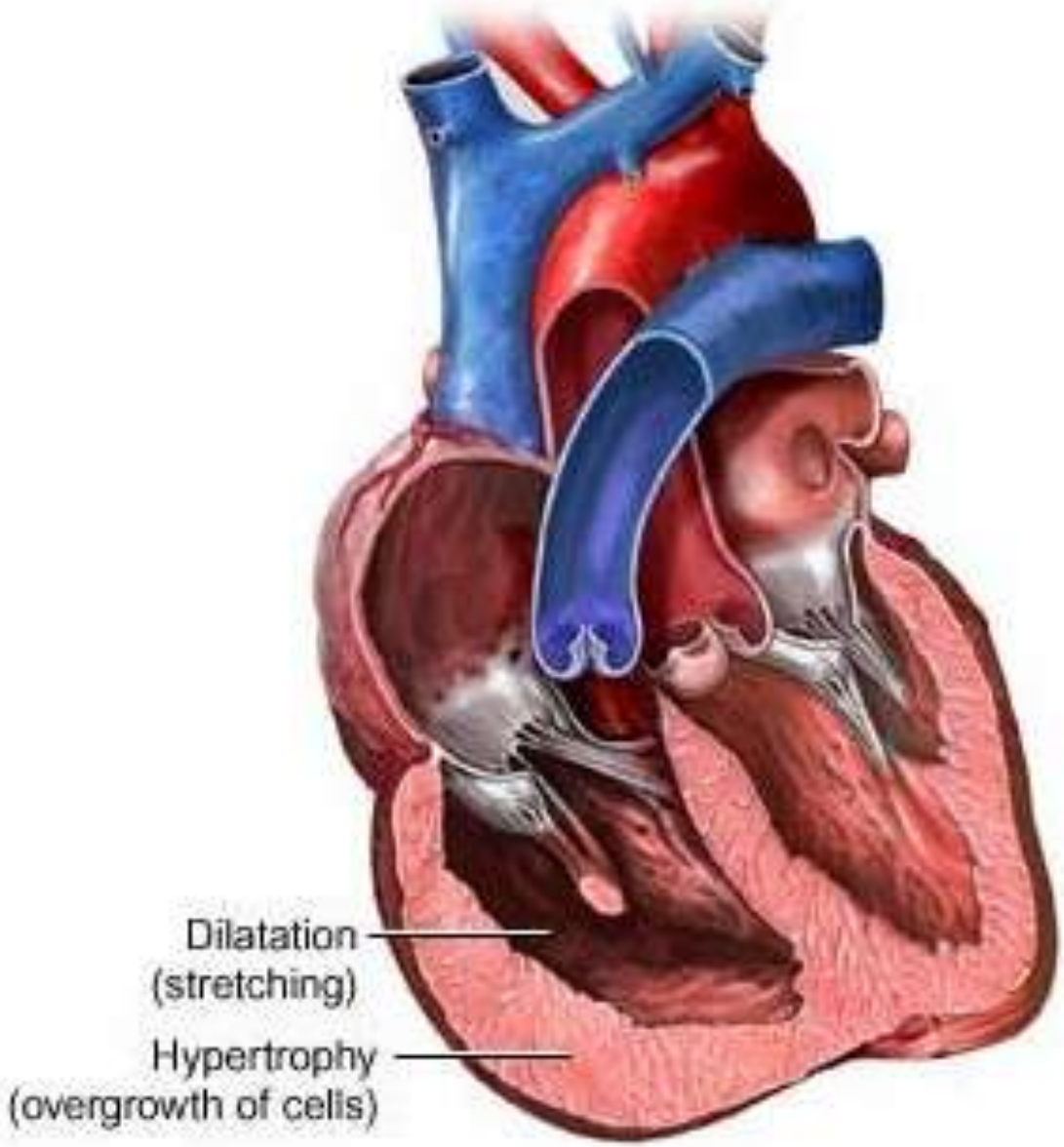
Dilatation
(stretching)
Hypertrophy
(overgrowth of celis)

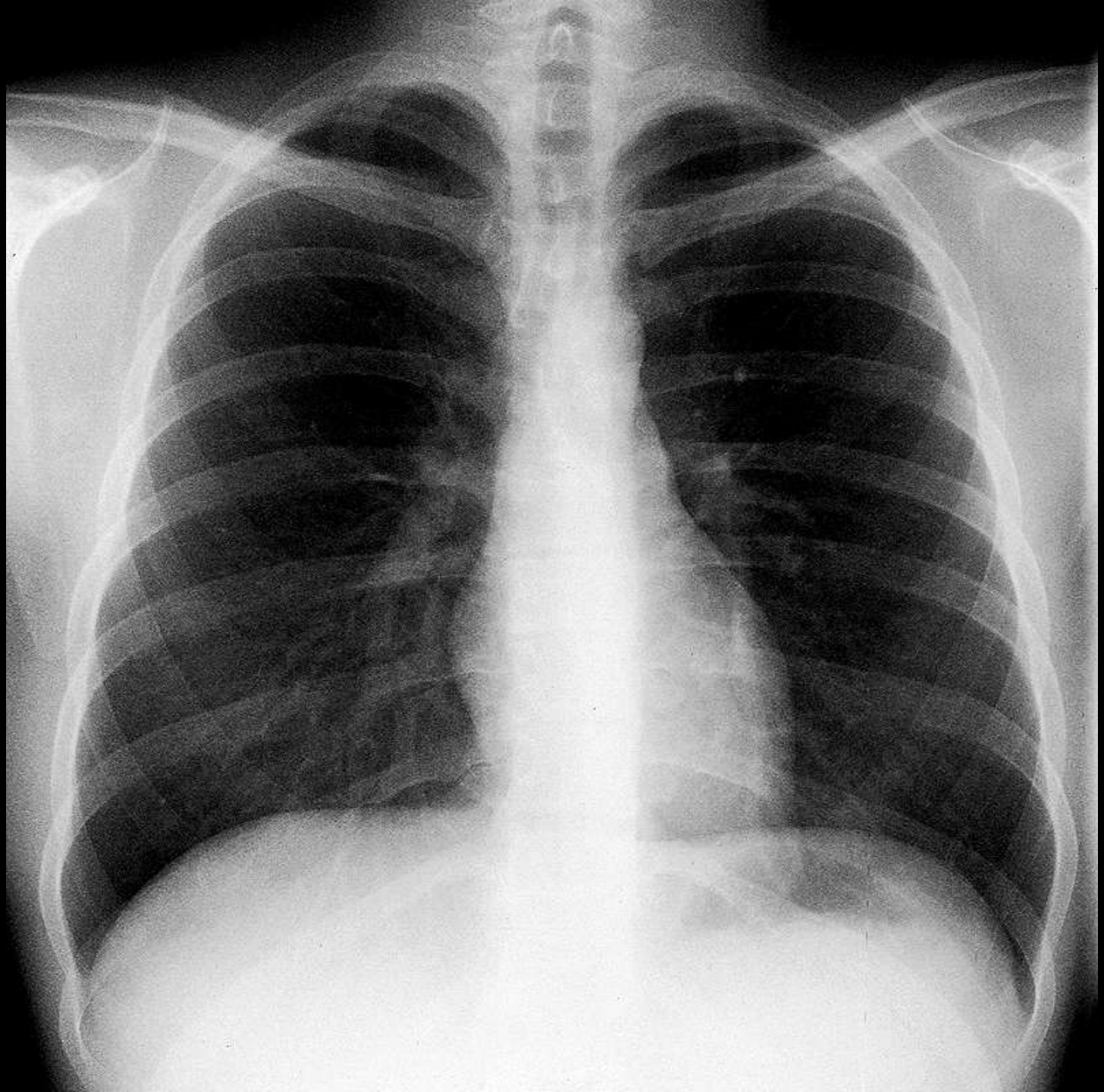

Przetoki tętniczo – żylne w płucach:

- Przecieki tętniczo – żylne w krążeniu małym, dużym lub w samym sercu → sinica ← przeciek krwi odtlenowanej > 25% objętości wyrzutowej prawej komory.
- Radiologiczne okrągłe cienie tętnicze w płucach.
- Potwierdzenie: angiografia i badania gazometryczne.

Inne przyczyny sinicy pochodzenia płucnego:

- Liczne zatory naczyń płucnych.
- Pierwotne choroby naczyń płucnych (arteritis).
- Pierwotne nadciśnienie płucne.
- Odma opłucnowa.
- Zawał płuc.
- Przeszkoda w odpływie krwi żylnej płuc do lewego przedsionka i lewej komory (wady serca, niewydolność lewego serca).

Sinica pochodzenia płucnego:

- Charakter ostry:
  - Obrzęk płuc.
  - Zotorowość płucna.
  - Rozległe zap. miąższu płucnego.
  - Odma opłucnowa.
- Charakter przewlekły:
  - Przewlekłe zmiany zapalne w oskrzelach.
  - Zwłóknienie tkanki śródmiąższowej.
  - Rozedma.
  - Pierwotne nadciśnienie w tętnicach płucnych.

Sinica prawdziwa centralna pochodzenia sercowego:

- Niewydolność mięśnia sercowego.
- Przecieki krwi z serca prawego do lewego.
- Przetrwały przewód tętniczy (PDA).

Przecieki tętniczo – żylne w sercu:

- Przeciek krwi odtlenowanej do utlenowanej.
- Wrodzone wady serca.
- Odosobnione ubytki w przegrodzie między przedsionkowej lub międzykomorowej:
  - Warunek: większe ciśnienie w sercu prawym.
  - Inaczej: przeciek z lewa na prawo.
- Przewlekłe przeciążenie prawego serca i krążenia małego → wtórne nadciśnienie płucne → odwrócenie kierunku przepływu → sinica centralna (zespół Eisenmengera).

Sinica prawdziwa centralna uwarunkowana obecnością methemoglobiny i sulfhemoglobiny:

- Methemoglobina i sulfhemoglobina:
  - Zawartość żelaza trójwartościowego.
  - Prawidłowo ich stężenie nie przekracza 1,5% ogólnego stężenia Hb.
  - Nie mają zdolności przenoszenia tlenu do tkanek.

Methemoglobinemia:

- Nabyta:
  - Fenacetyna.
  - Sulfonamidy.
  - Nitroprusydek sodu.
  - Nitrogliceryna.
  - Azotan srebra u oparzonych.
  - Zatrucie azotynami, chloranami, pochodnymi aniliny, nitrobenzenu.
- Wrodzona:
  - Defekt enzymatyczny (niedobór lub brak reduktazy methemoglobinowej).
  - Nieprawidłowa struktura części białkowej Hb (hemoglobina M).

Methemoglobinemia:

- Objawy kliniczne:
  - Sinica: odcień szaropopielaty lub brunatnoniebieski.
  - Występuje już przy stężeniu Met-Hb mniejszym niż 5g/gl.
  - Policytemia
- Odtrutki:
  - Vit C, błękit metylenowy (związki redukujące).

Sulfhemoglobinemia:

- Nieodwracalna oksydacja Hb związkami utleniającymi:
  - Fenacetyna.
  - Sulfonamidy.
  - Zaparcia.
- Niewielka ilość Sulf-Hb zmienia w sposób widoczny zabarwienie krwi na kolor zielonkawy.

Sinica prawdziwa obwodowa:

- Nadmierna odtlenowanie krwi przez tkanki:
  - Zwolnienie przepływu krwi.
  - Zmniejszone ukrwienie tkanek.
  - Współdziałanie obu ww. czynników.
- Może być miejscowa lub uogólniona.
- Prawidłowe utlenowanie krwi w tętnicach obwodowych.

Sinica obwodowa – etiologia:

- Zmniejszenie objętości minutowej serca.
- Zwolnienie przepływu krwi przez naczynia włosowate:
  - Zmniejszony napływ krwi tętniczej (zarostowa miażdżyca tętnic kończyn dolnych, zmiany zapalne naczyń – ch. Buergera, angiopatia cukrzycowa, zatory tętnicze – zblednięcie z równoczesnym zasinieniem, skurcz naczyń).
  - Utrudniony odpływ żylny (niewydolność żylna, zmiany zapalne i zakrzepica żylna).
  - Zaburzona regulacja nerwowa (akrocyanosis).
  - Zaburzona regulacja hormonalna (carcinoid).
  - Zmiany reologiczne krwi (poliglobulia, krioglobulinemia).

Sinica rzekoma:

- Hemochromatoza.
- Sole złota lub srebra - srebrzyca (argyroza).
- Ochronoza (alkaptonuria).
- Melanoza.

Hemochromatoza:

- Nadmierna odkładanie się melaniny w warstwie podstawnej naskórka i hemosyderyny w kk. tk. łącznej skóry właściwej.
- Odcień skóry – niebieskoszary.
- Wrodzona:
  - Defekt przemiany żelazowej (nadmierne wchłaniania Fe z przewodu pokarmowego).
- Egzogenna:
  - Częste przetaczania krwi (niedokrwistość hemolityczna, zanik szpiku)

Hemochromatoza:

- Nadmierne odkładanie się hemosyderyny w wątrobie i trzustce →
  - Marskość.
  - Cukrzyca.
- Uszkodzenia gruczołów wydzielania wewnętrznego.
- Zwiększone stężenie ferrytyny i Fe w surowicy.

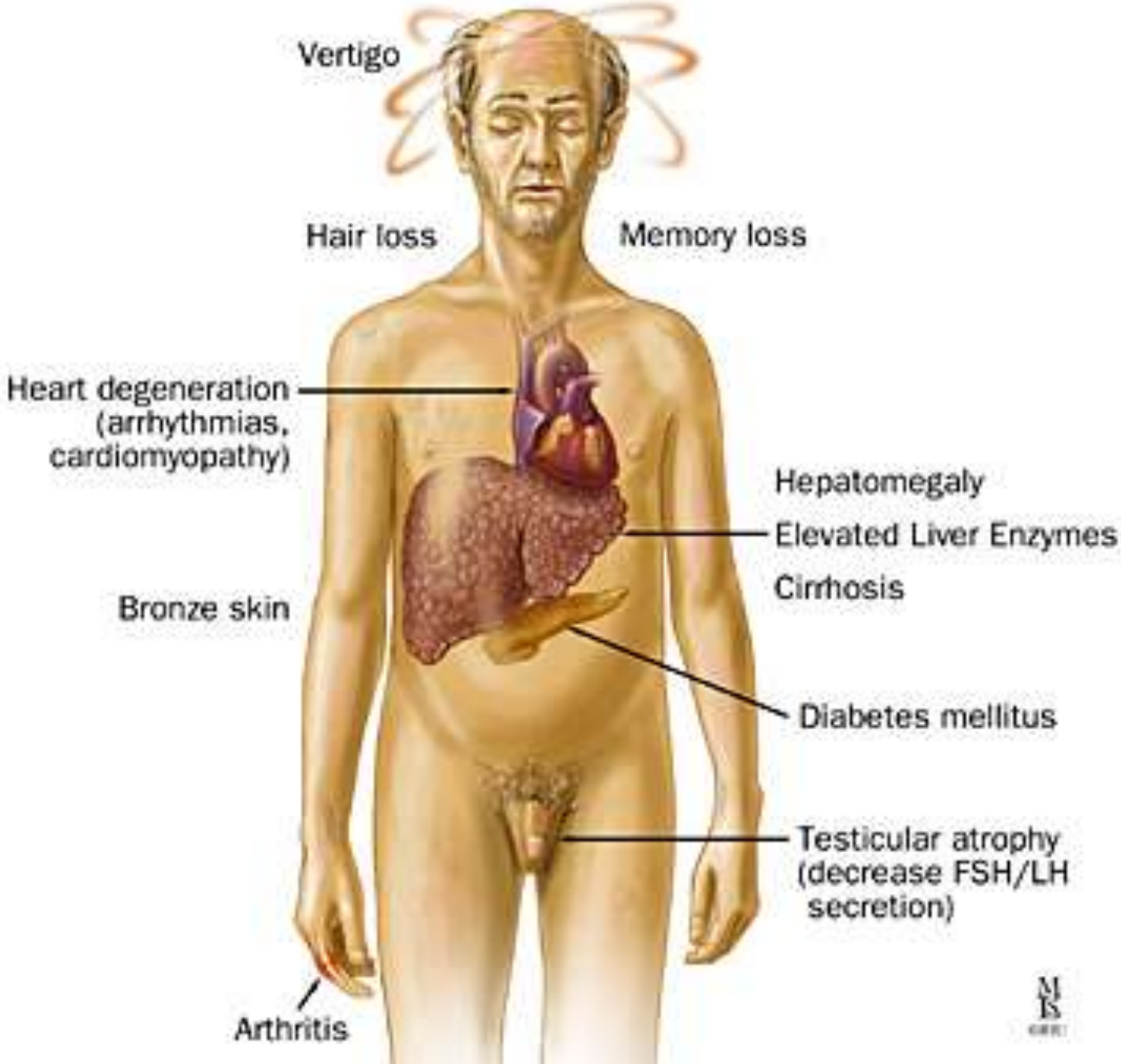
Vertigo
Hair loss
Memory loss
Heart degeneration (arrhythmias, cardiomyopathy)
Hepatomegaly
Elevated Liver Enzymes
Cirrhosis
Bronze skin
Diabetes mellitus
Testicular atrophy (decrease FSH/LH secretion)
Arthritis

Ag / Au:

- Długotrwałe przyjmowanie preparatów srebra lub złota.
- Kontakt zawodowy.
- Odkładanie się w skórze soli
  - Działanie promieni UV – wytrącanie się metalicznego Au lub Ag.
- Charakterystyczne zabarwienie na odsłoniętych częściach ciała.
- Ag – odcień szaroniebieski.
- Au – odcień żywoniebieski.

Ochronoza (alkaptonuria):

- Wrodzony defekt przemiany fenyloalaniny.
- Niedobór homegentyzynazy.
- Nadmierna gromadzenie kwasu homogentyzynowego:
  - W chrząstkach kości i uszu.
  - W ścięgnach.
- Zabarwienie ciemnobrunatne.
- Nadmiar kw. homogentyzynowego w moczu: świeżo oddany mocz – prawidłowy; działanie powietrza → utlenianie kwasu homogentyzynowego → mocz ciemnobrunatny.

Alkaptonuria – kryteria rozpoznania klinicznego:

- Sinobrunatne zabarwienie małżowin usznych.
- Sklerotyzacja górnych i dolnych powierzchni trzonów kręgowych.
- Warstwowe zwapnienia krążków międzykręgowych.
- Zwapnienia przyczepów ścięgien.
- Znaczne zmiany zwyrodnieniowe w stawach kk. górnych i dolnych a także w kręgosłupie.
- Ciemnienie prawidłowo zabarwionego moczu przy dłuższym kontakcie z powietrzem atm.

Różnicowanie sinicy:

Sinica

Znika pod wpływem ucisku palca → **Sinica prawdziwa**

Nie znika pod wpływem ucisku palca → **Sinica rzekoma**

Sinica prawdziwa → Objaw Lewisa

Objaw Lewisa →

Utrzymywanie się sinicy po potarciu płatka usznego → **Sinica centralna**

Zanikanie sinicy po potarciu płatka usznego → **Sinica obwodowa**

? ? ?

Wrodzone wady serca.

Wrodzone wady serca.

- Wady wrodzone serca są zaburzeniami anatomicznej struktury lub/i położenia serca w klatce piersiowej, powstającymi w okresie płodowym.
- Do kręgu tych anomalii zalicza się także przetrwałe połączenia płodowe, które nie uległy inwolucji w toku przemian adaptacyjnych układu krążenia.

Wczesne rozpoznanie:

- Zaburzenia rozwojowe układu sercowo- naczyniowego mogą występować w postaci wad pojedynczych (wady izolowane), jak i złożonych.
- Istotne znaczenie dla losów dziecka ma rozpoznanie wrodzonych wad serca, które bezpośrednio lub krótko po urodzeniu wiodą do istotnych lub krytycznych zaburzeń hemo-dynamicznych.
- Ustalenie błędnego rozpoznania stanowi zagrożenie życia dziecka, uniemożliwiając podjęcie skutecznego leczenia.

Epidemiologia:

- Około 3% noworodków żywo urodzonych → wady wrodzone, z czego 30% stanowią wady serca.
- W przeciętnej populacji z częstością około 0,6- 1%, tzn, że około 6-10 noworodków na 1000 żywo urodzonych ma wrodzoną wadę serca.
- Szacuje się , że u płodów odsetek ten jest istotnie wyższy (stwierdzenie u wielu płodów, które obumarły wewnątrzmacicznie, anomalii w układzie krążenia).
- W Polsce rodzi się rocznie około 3500-4000 z wrodzonymi wadami serca.
- Z tej grupy ponad 15% umiera w ciągu pierwszego roku życia.

Epidemiologia:

- Ubytek przegrody międzykomorowej (VSD) 30%
- Przetrwały przewód tętniczy Botalla (PDA) 9%
- Ubytek przegrody międzyprzedsionkowej (ASD) 7,5%
- Zwężenie pnia płucnego zastawkowe 7,2%
- Zwężenie cieśni aorty 6,2%
- Tetralogia Fallota 6,2%
- Zwężenie aorty zastawkowe 5,2%
- Przełożenie wielkich pni tętniczych 4,8%

Przyczyny wad wrodzonych serca:

- 8% - defekt chromosomu lub pojedynczego genu
- 2% teratogeny
  - różyczka- 35%
  - cukrzyca- 3-5%
  - fenyloketonuria-25-50%
  - SLE- 20-40%
  - alkohol- 25-30%
  - hydantoina- 2-3%
  - lit- 10-20%
  - kwas retinowy
- 90% przyczyny wieloczynnikowe
- Więcej pacjentów z wws ma dzieci, co powoduje zwiększającą się liczbę wws (wws są dziedziczne, defekt pojedynczego genu może spowodować wws).

Czynniki ryzyka urodzenia dziecka z wadą wrodzoną serca:

- Nieprawidłowy wynik położniczego badania ultrasonograficznego: małowodzie, wielowodzie, nieprawidłowy obraz serca płodu
- Aberracje chromosomalne
- Czynniki ryzyka ze strony matki:
  - Poronienia samoistne w wywiadzie.
  - Choroby metaboliczne- cukrzyca, fenyloketonuria.
  - Choroby tkanki łącznej.
  - Wiek powyżej 35 lat.

Poradnictwo genetyczne:

- Ryzyko wws u rodzeństwa: 2-5%
- Ryzyko wws u potomstwa:
  - ojciec z wws- 2-9%
  - matka z wws- 7-16%

Diagnostyka:

- Możliwość diagnozowania wad strukturalnych serca i dużych naczyń oraz zaburzeń prawidłowej funkcji serca płodu opiera się w chwili obecnej na diagnostyce echokardiograficznej.
- Serce płodu można uwidocznić techniką ultradźwiękową już w pierwszym trymestrze ciąży sondą dopochwową, najczęściej jednak serce płodu badane jest przy użyciu sondy przezbrzusznej począwszy od 16-18 tygodnia, przy czym najlepszy obraz struktur serca uzyskuje się między 20-27 tygodniem ciąży.
- Ocena układu krążenia płodu powinna być dokonana przez położnika, ultrasonografistę lub kardiologa.

Fizjologia płodowego układu krążenia:

- Wysoki opór naczyniowy płuc, a niski opór krążenia układowego połączonego z łożyskiem.
- Komora lewa zaopatruje krążenie wieńcowe, mózgowe i kończyn górnych, a tylko niewielka objętość wyrzutowa (ok.15%) dopływa do aorty zstępującej.
- Z objętości wyrzutowej komory prawej tylko 10% dopływa do obydwu tętnic płucnych (zaopatrzenie odżywcze dla rozwijających się płuc).
- Przeważająca objętość wyrzutowa komory prawej (90%) przepływa przez przewód tętniczy do aorty zstępującej- stąd też ta komora pełni rolę komory układowej.

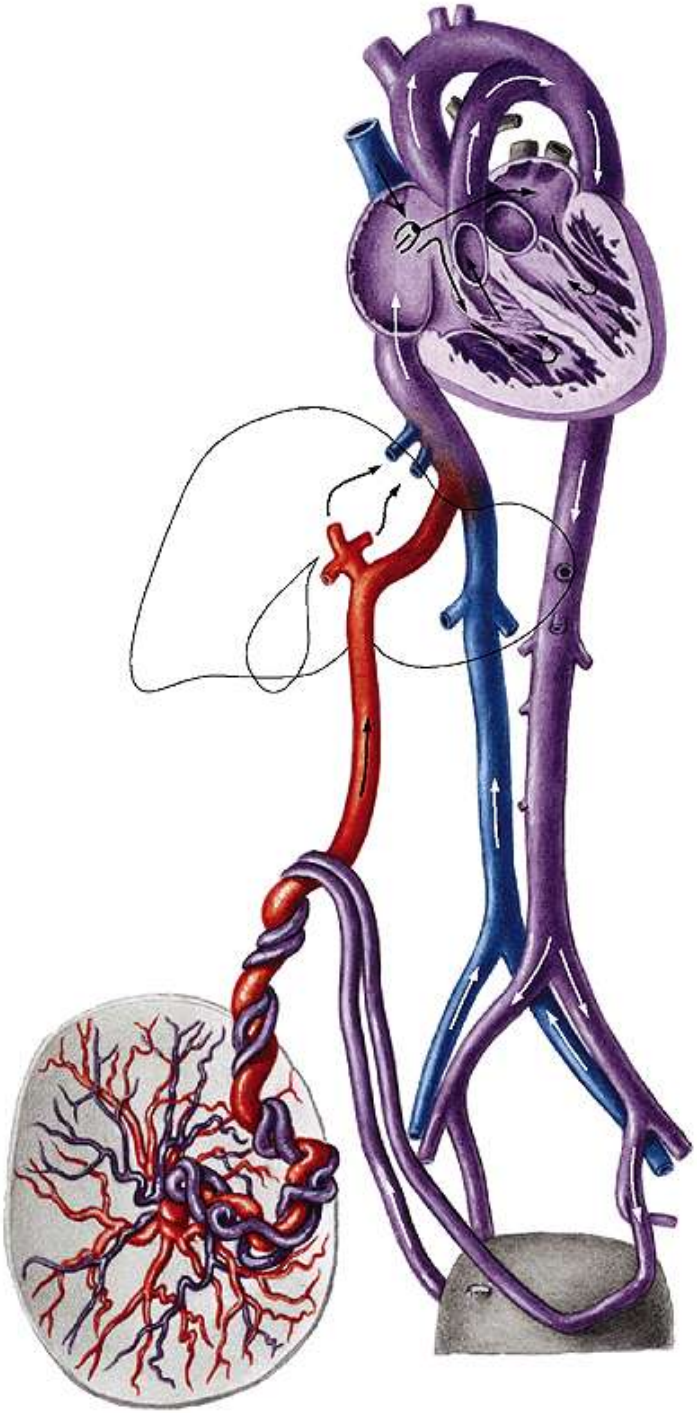

- Pierwszy krzyk dziecka.

↓

- Rozprężenie pęcherzyków płucnych.

↓

- Wzrost ciśnienia parcjalnego tlenu.

↓

- Rozkurcz tętniczek mięśniowych tt.płucnych.

↓

- Zmniejszenie oporu płucnego w naczyniach płucnych.

↓

- Zapoczątkowanie przepływu płucnego.

↓

- Wzrost oporu naczyniowego w krążeniu obwodowym poprzez odcięcie krążenia łożyskowego.

- Napływ krwi utlenowanej w płucach do lewego przedsionka → dociśnięcie zastawki otworu owalnego do przegrody i czynnościowe oddzielenie obydwu przedsionków.
- Podwyższony opór obwodowy → postępujący wzrost ciśnienia w komorze lewej → powstanie różnicy ciśnienia między aortą i t. płucną + odwrócenie przepływu w przewodzie tętniczym z P- L na L- P.
- Drożny początkowo p. Botalla → zwiększenie napływu płucnego → większa objętość wysoko utlenowanej krwi w krążeniu układowym. Istotny wzrost stężenia tlenu we krwi układowej → zamykanie się przewodu tętniczego → skurcz błony mięśniowej i stopniowe zmniejszenie przepływu aż do jego ustania.
- Nieczynny przepływowo przewód → procesy wykrzepiania i zmiany proliferacyjno – włókniejące → więzadło tętnicze.

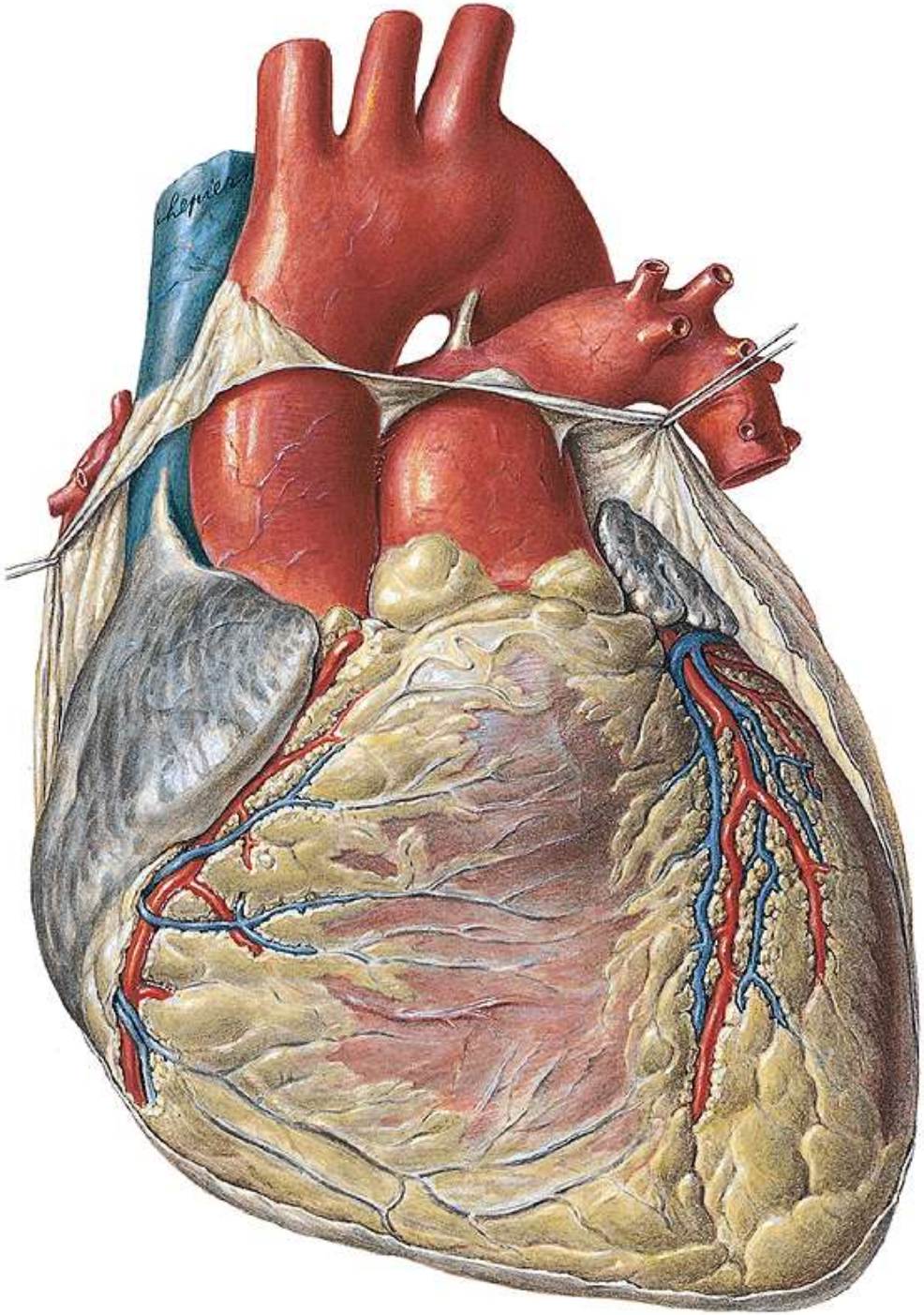

Ubytek przegrody międzykomorowej (VSD):

- Po raz pierwszy opisany przez Rogera w 1879 r.
- Klasyfikacja Kirklina:
  - Ubytek typu I jest zlokalizowany pomiędzy grzebieniem nadkomorowym a zastawką tętnicy płucnej.
  - Typu II -w obszarze przegrody błoniastej pod grzebieniem nadkomorowym.
  - Typu III - w drodze napływu prawej komory, pod płatkiem przegrodowym zastawki trójdzielnej.
  - Ubytek typu IV w obszarze przegrody mięśniowej, najczęściej w okolicy koniuszka serca.

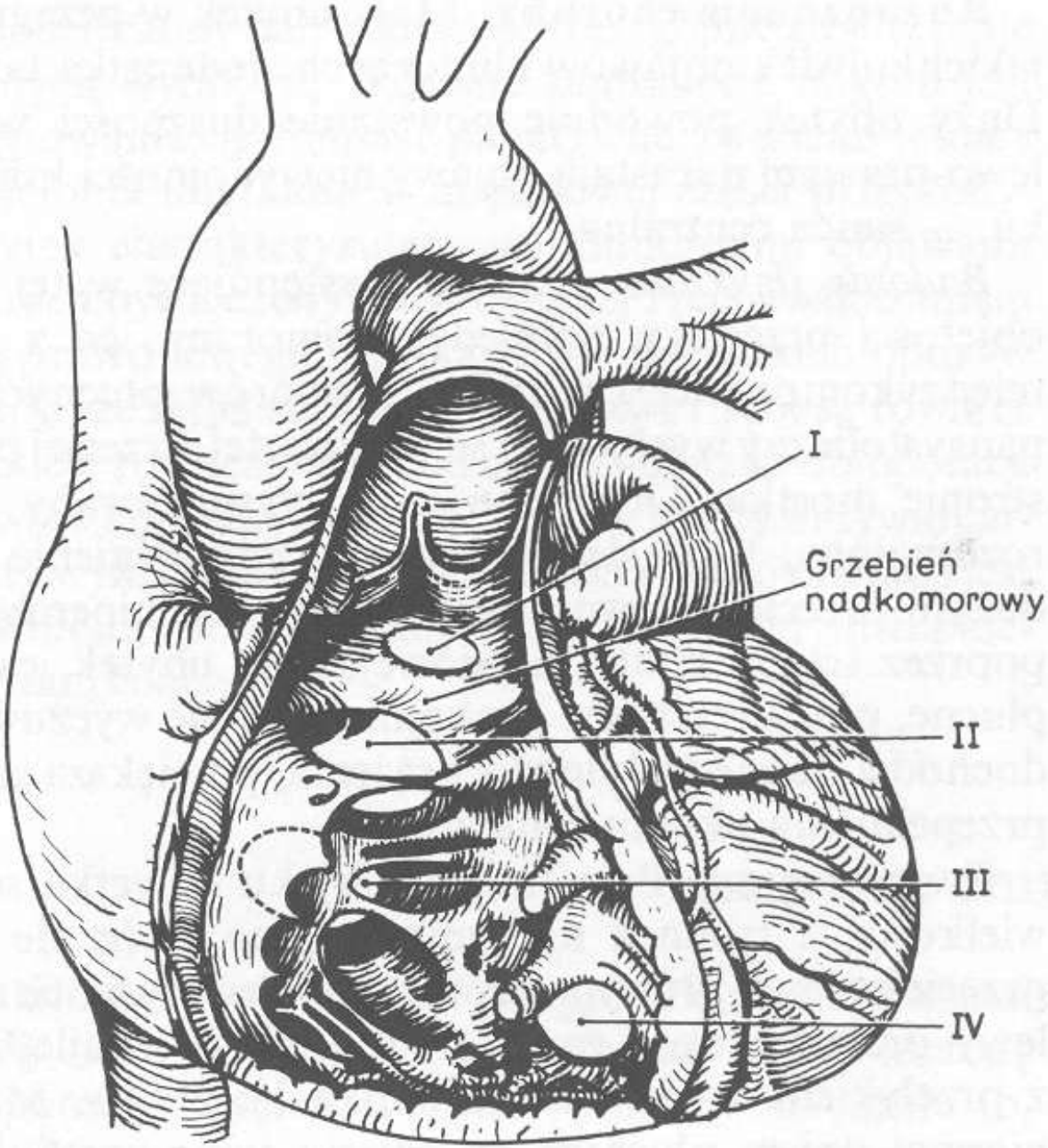
I
Grzebień
nadkomorowy
II
III
IV

VSD:

- 20 do 40% małych ubytków ulega samoistnemu zamknięciu w ciągu pierwszych 4 lat życia (najczęściej zamykają się ubytki zlokalizowane w mięśniowej części przegrody).
- Ubytki dające przeciek płucny co najmniej dwa razy większy od systemowego mogą powodować powstanie postępujących i nieodwracalnych zmian w naczyniach płucnych.
- Jeśli opory płucne przewyższą opory systemowe, odwraca się przeciek i powstaje sinica centralna (zespół Eisenmengera).

Objawy kliniczne:

- Głośny szmer pansystoliczny wysłuchuje się w czwartej i trzeciej przestrzeni międzyżebrowej po lewej stronie mostka.
- Drugi ton serca wysłuchiwany nad tętnicą płucną, początkowo rozdwojony, staje się pojedynczy, gdy ciśnienie płucne osiągnie ciśnienie systemowe.

peimembrenous VSD

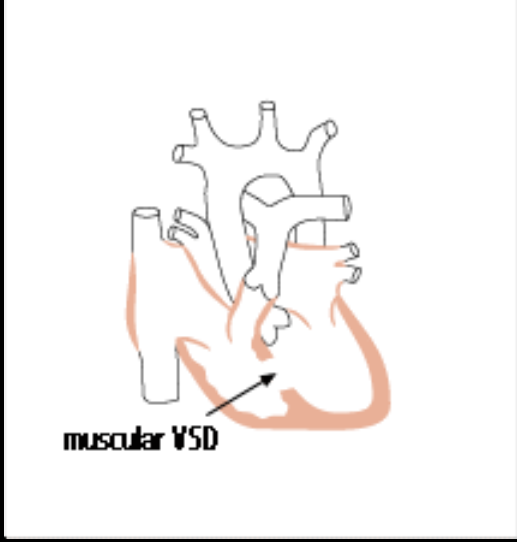
muscular VSD

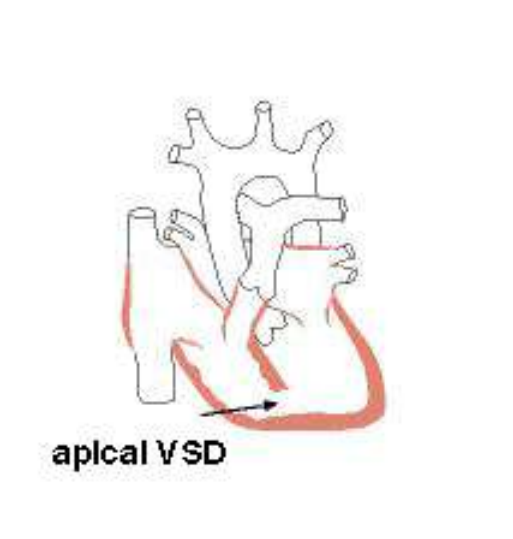
apical VSD

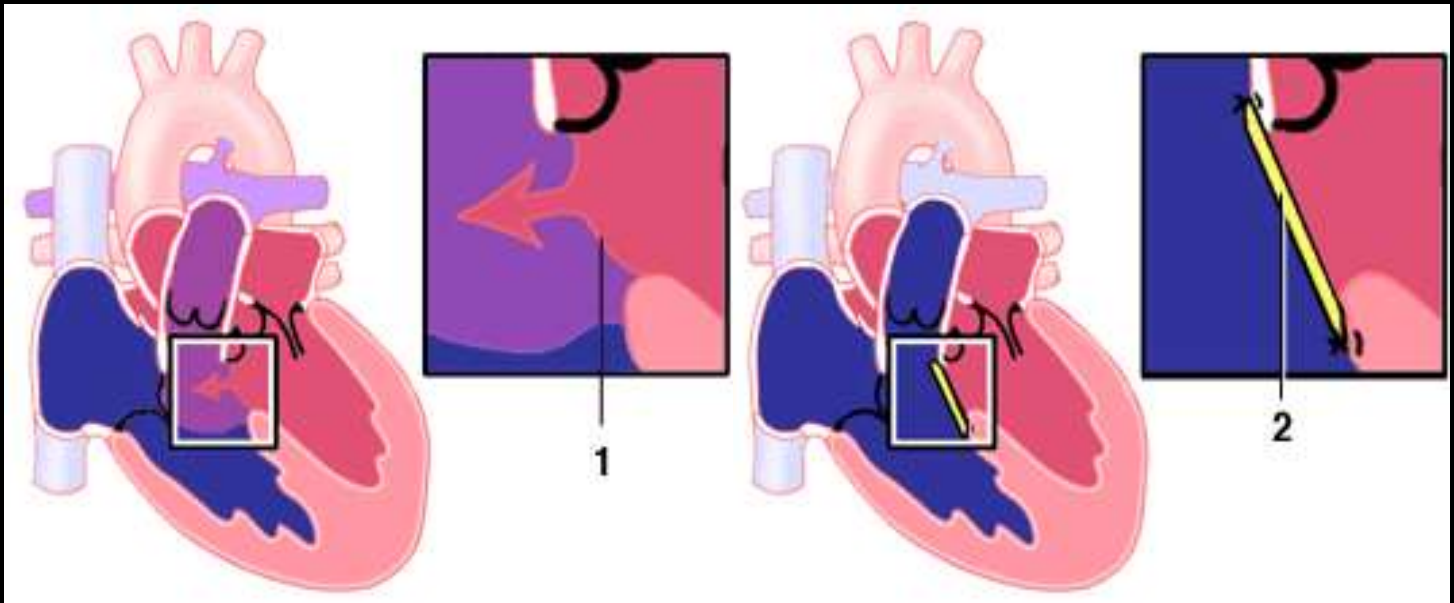
1
2

Przetrwały przewód tętniczy Botalla (PDA):

- Zwykle samoistne zamknięcie przewodu tętniczego (w ciągu 1 -2 tygodni po urodzeniu)
  - Acetylocholina.
  - Bradykinina.
  - Endogenne aminy katecholowe.
- Hamowanie zamknięcia przewodu tętniczego:
  - Prostaglandyny PGE1, PGE2.
  - Hamują jego zamknięcie szczególnie aktywnie u wcześniaków i noworodków.

PDA:

- Postać izolowana 1 na 2000 urodzeń,
- Dwukrotnie częściej u dziewcząt (znamiennie częściej u dzieci, których matki w czasie pierwszego trymestru ciąży miały kontakt z różyczką).
- Następstwa hemodynamiczne zależą od objętości przecieku krwi i wielkości oporu naczyń płucnych.
- Klinika:
  - Wysokie i chybkie tętno.
  - Szmer ciągły skurczowo-rozkurczowy, zwany maszynowym, najgłośniejszy w I i II lewym międzyżebrzu.

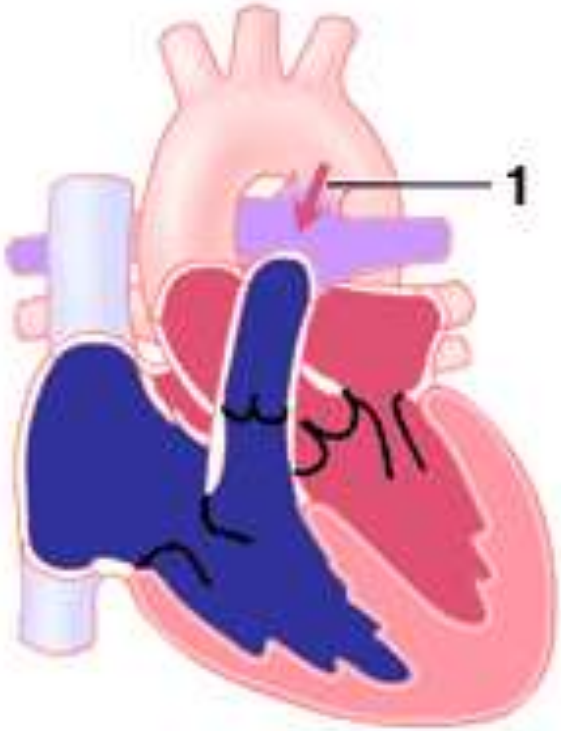
1

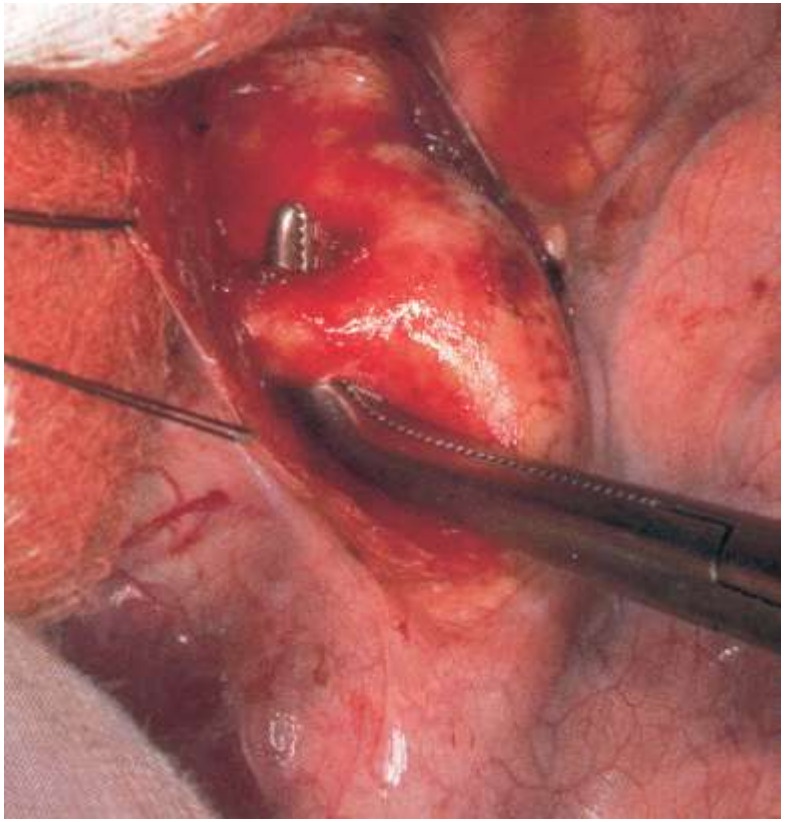

Ubytek przegrody międzyprzedsionkowej (ASD):

- Ubytek w środkowej części przegrody (typus fossae ovalis).
- Ubytek położony nisko przy ujściu żyły głównej dolnej (typus venae cavae inferioris).
- Ubytek zatoki żylnej (typus sinus venosus):
  - Położony wysoko przy ujściu żyły głównej górnej.
  - Z towarzyszącym nieprawidłowym ujściem żyły płucnej do prawego przedsionka.
- Ubytek zatoki wieńcowej (typus sinus coronarius).
  - W miejscu ujścia zatoki wieńcowej jest ubytek w przegrodzie międzyprzedsionkowej.
  - Zwykle występuje dodatkowa żyła główna górna lewa, uchodząca bezpośrednio do lewego przedsionka.

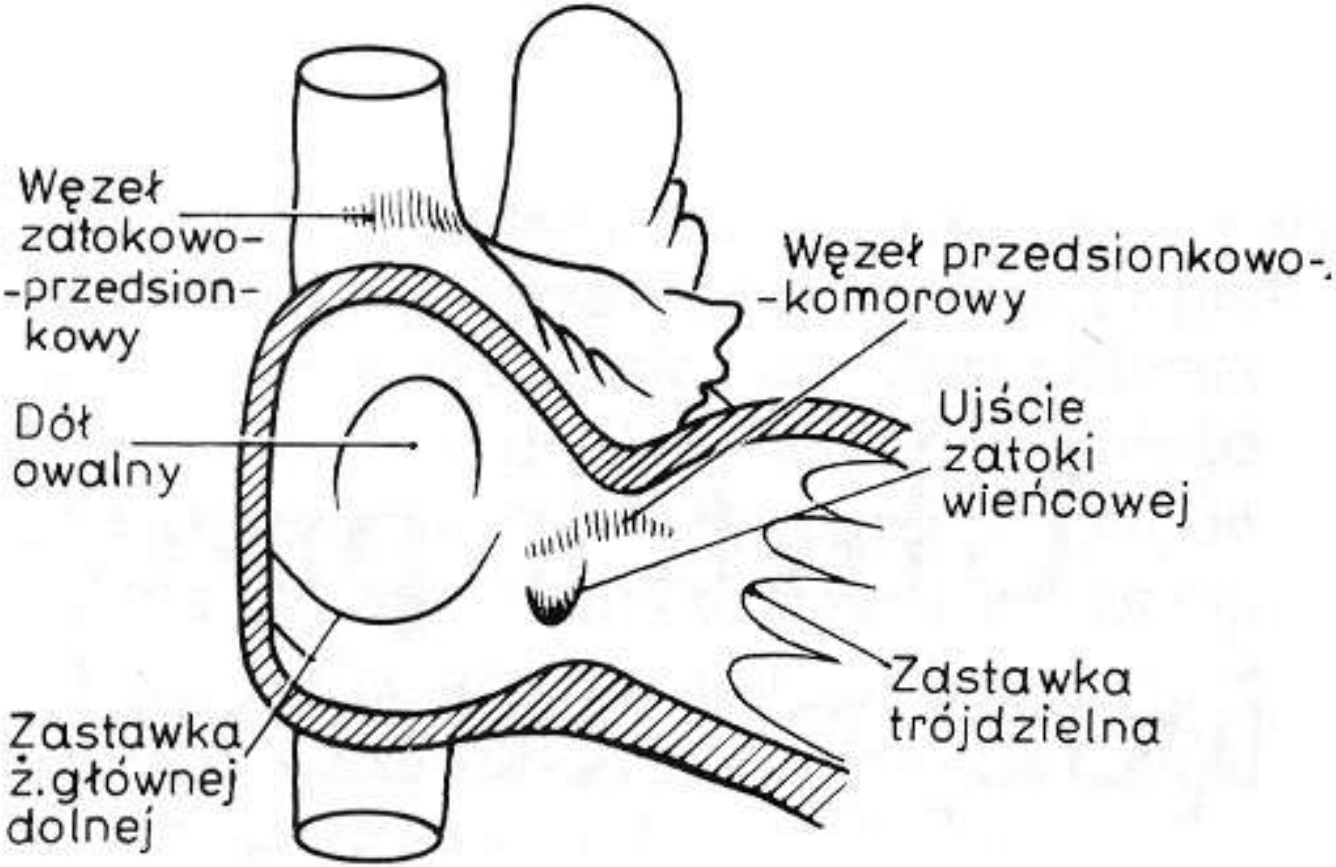
Węzeł zatokowo-przedsionkowy
Dół owalny
Zastawka ż.głównej dolnej
Węzeł przedsionkowo-komorowy
Ujście zatoki wieńcowej
Zastawka trójdzielna

a

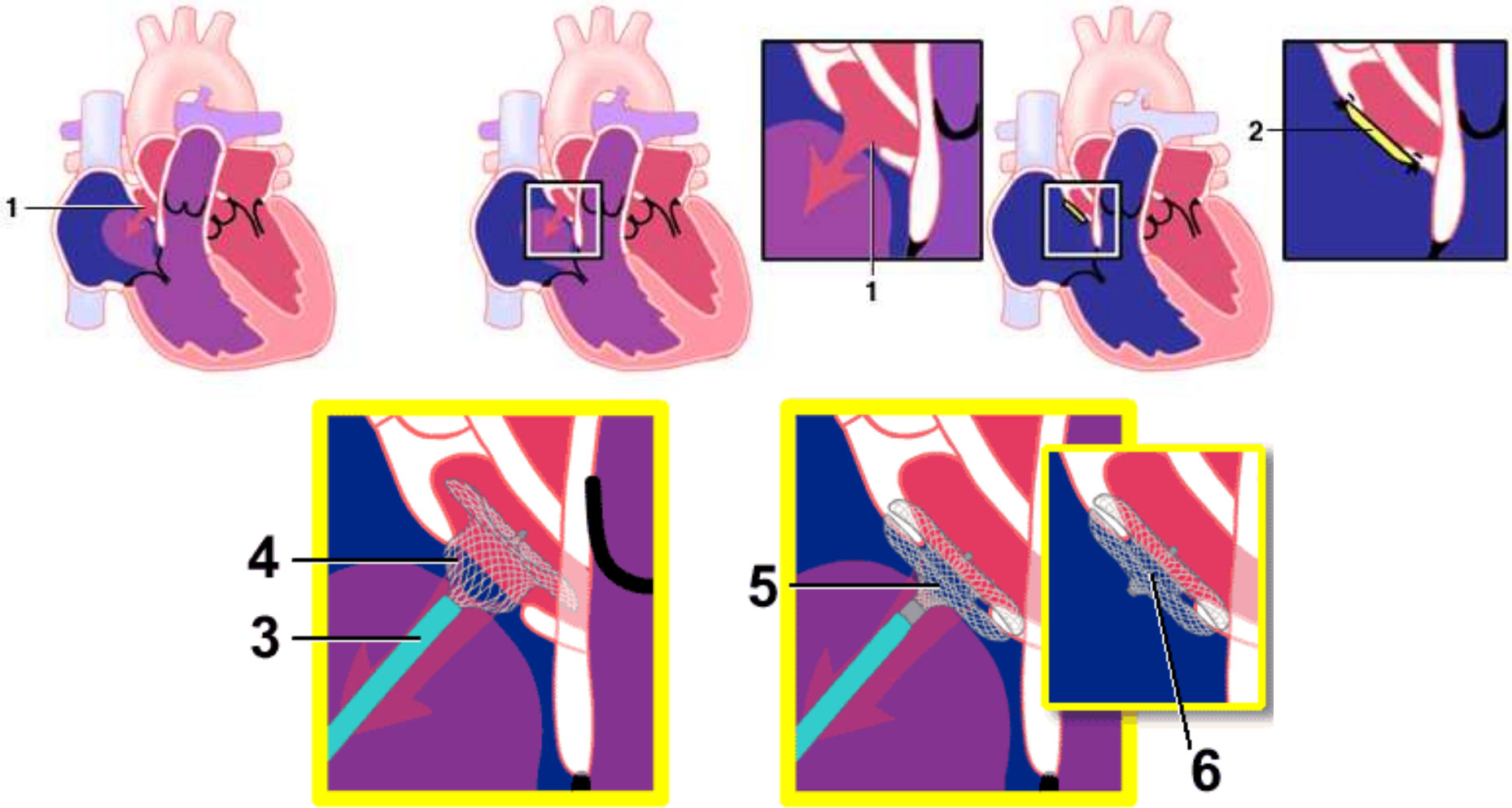
1
1
2
4
3
5
6

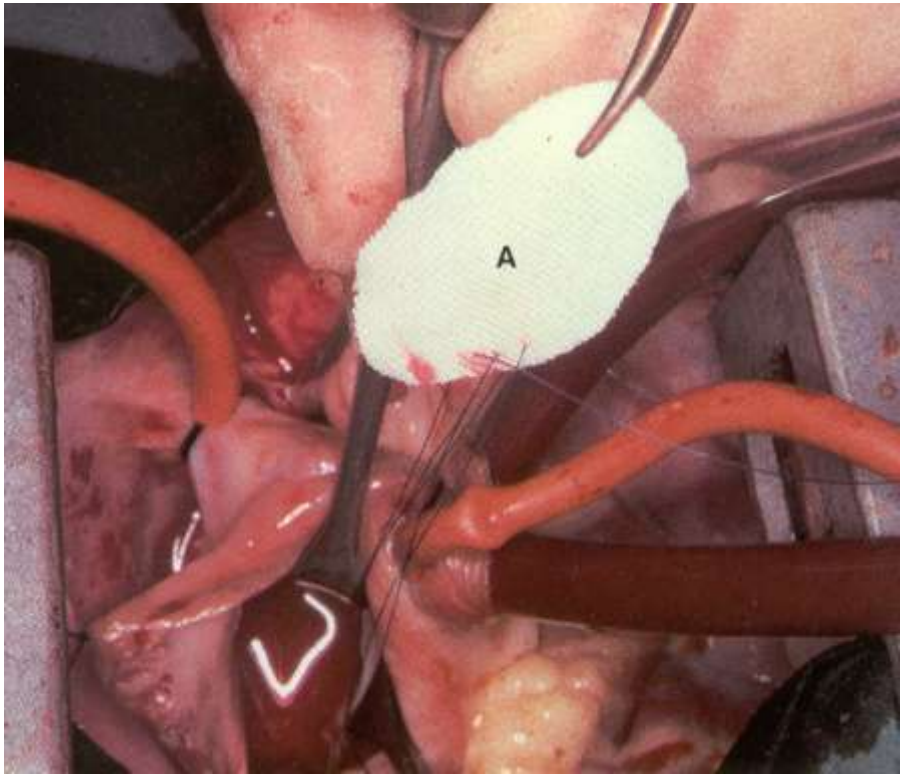
A

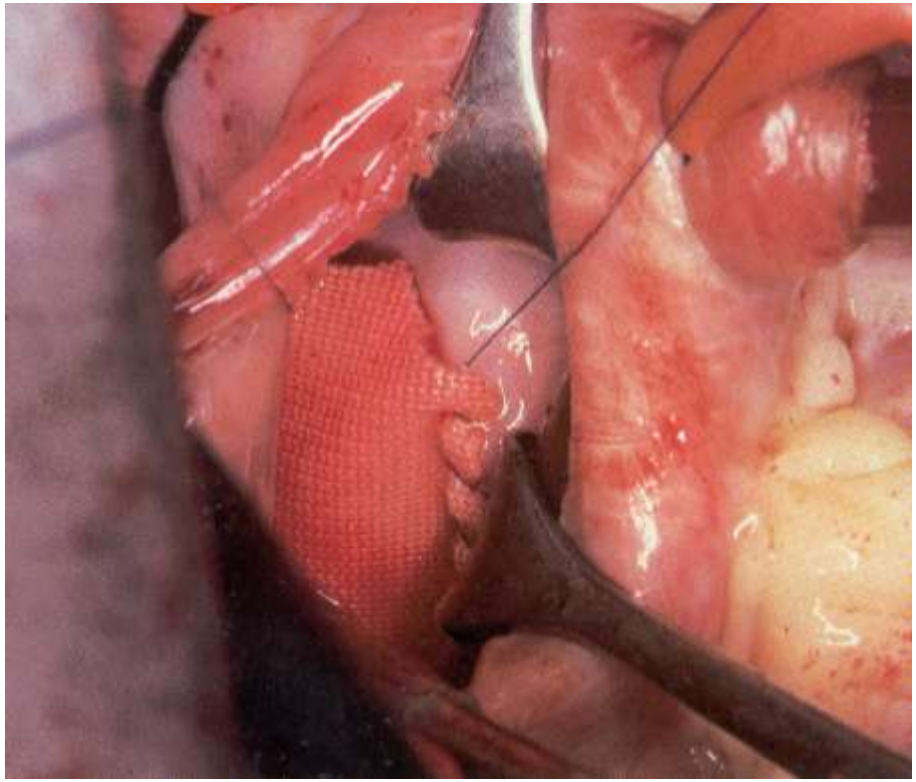

Tetralogia Fallota:

- Zwężenie ujścia pnia płucnego (zwykle podzastawkowe.
- Ubytek przegrody międzykomorowej.
- Aorta „jeździec”.
- Przerost prawej komory (następstwo zwężenia pnia płucnego).

- + ubytek przegrody międzyprzedsionkowej = **pentalogia Fallota.**

Objawy kliniczne:

- Sinica centralna.
- Duszność wysiłkowa.
- Skłonność do napadów anoksemicznych (z utratą świadomości i drgawkami).
- Pałeczkowate palce, paznokcie w kształcie szkiełka zegarkowego.
- Poliglobulia.
- Opóźnienie rozwoju fizycznego.
- Objaw „kucania” (wzrost oporu systemowego i poprawa przepływu płucnego).
- Szmer skurczowy zwężenia pnia płucnego.

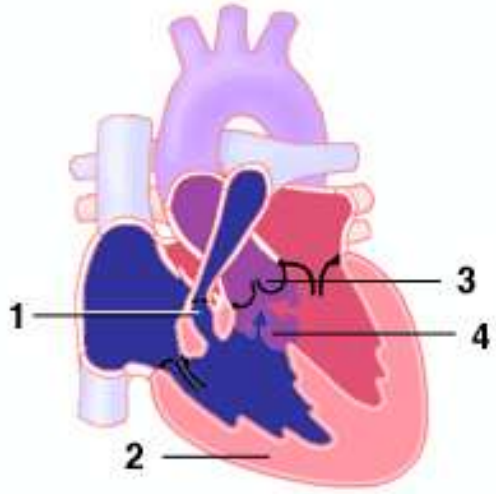
1
2
3
4

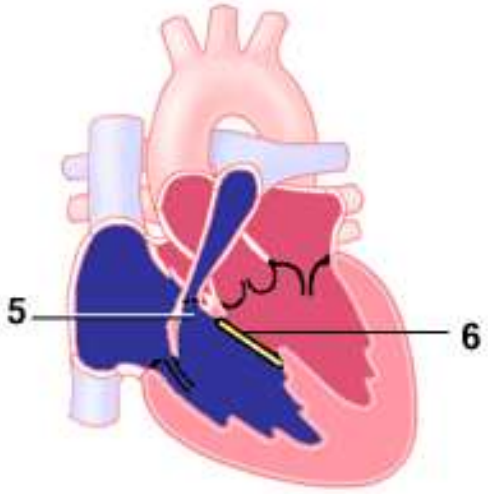
5
6

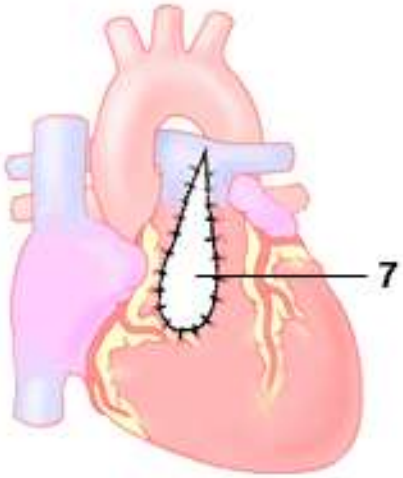
7

Przełożenie wielkich pni tętniczych:

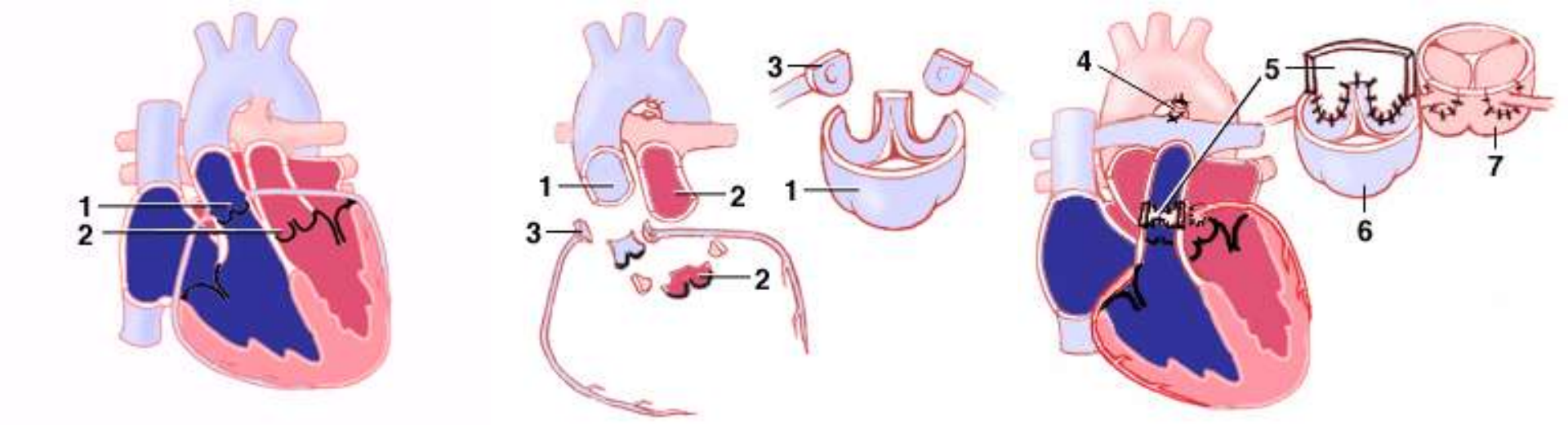

Dziękuję.