Przepukliny brzuszne

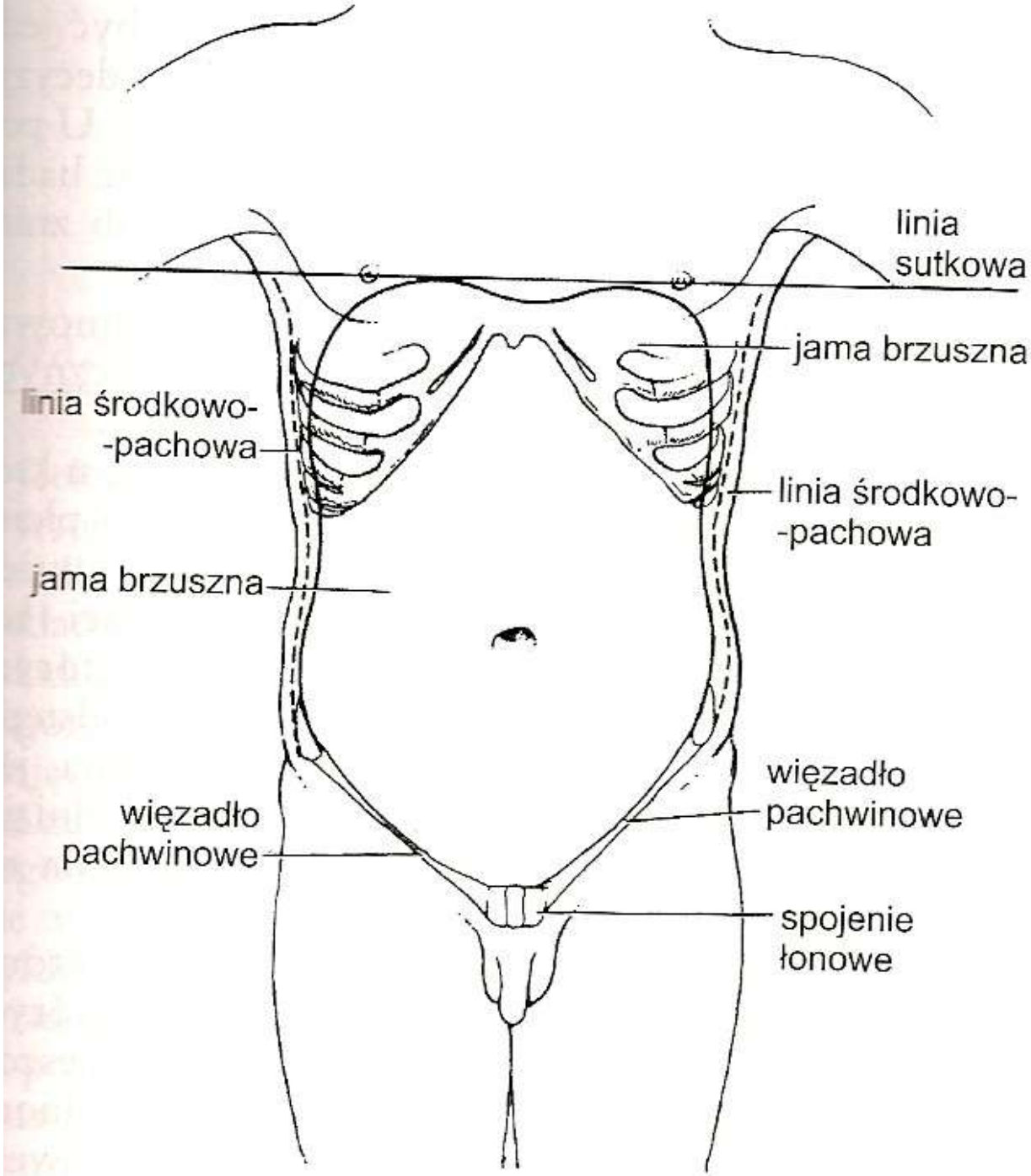
linia
sutkowa
jama brzuszna
linia środkowo-
-pachowa
linia środkowo-
-pachowa
jama brzuszna
więzadło
pachwinowe
więzadło
pachwinowe
spojenie
łonowe

Przepuklina:

przemieszczenie zawartości jam ciała przez naturalne lub nabyte otwory ciała

Przepuklina prawdziwa

uwypuklenie otrzewnej przez otwory ściany brzucha, przez które przemieszczają się trzewia

Przepuklina rzekoma:

wypadnięcie trzewi przez uszkodzenie ściany, nie stwierdza się worka przepuklinowego

Zawartość przepukliny:

- Sieć i jelito cienkie.
- Poprzecznica lub kątnica.
- Każdy inny narząd jamy brzusznej.

Występowanie:

W każdym wieku, ale występują 2 szczyty:

- Dzieciństwo – słabe powłoki ciała.
- Wiek podeszły – słabnięcie i zanik mięśni, poszerzenie przestrzeni między nimi.

Budowa:

W każdej przepuklinie brzusznej wyróżnia się:

- Wrota przepukliny.
- Kanał przepukliny.
- Worek przepuklinowy.
- Zawartość przepukliny.

Wrota przepukliny:

Jest to pierścień w powłokach, przez który przepuklina przechodzi przez warstwę mięśniowo-rozcięgnową.

Kanał przepukliny:

Jest to kanał, przez który uchyłek otrzewnej toruje sobie drogę między tkankami.

Kanał kończy się rozszerzeniem w wiotkiej tkance podskórnej.

Worek przepuklinowy:

- Jest to otrzewna, często zgrubiała pod wpływem bodźców mechanicznych.
- Najbardziej istotna część przepukliny.
- W worku przepuklinowym wyróżniamy:
  1. Szyjkę (umiejscowiona we wrotach).
  2. Trzon.
  3. Dno (część końcowa worka).

Zawartość przepukliny:

- W dużych przepuklinach zawartością są narządy jamy brzusznej takie jak sieć większa (najczęściej), jelito cienkie, grube.
- Ogromne przepukliny zawierają także inne narządy jamy brzusznej np. pęcherz moczowy.
- Małe przepukliny z reguły są puste.

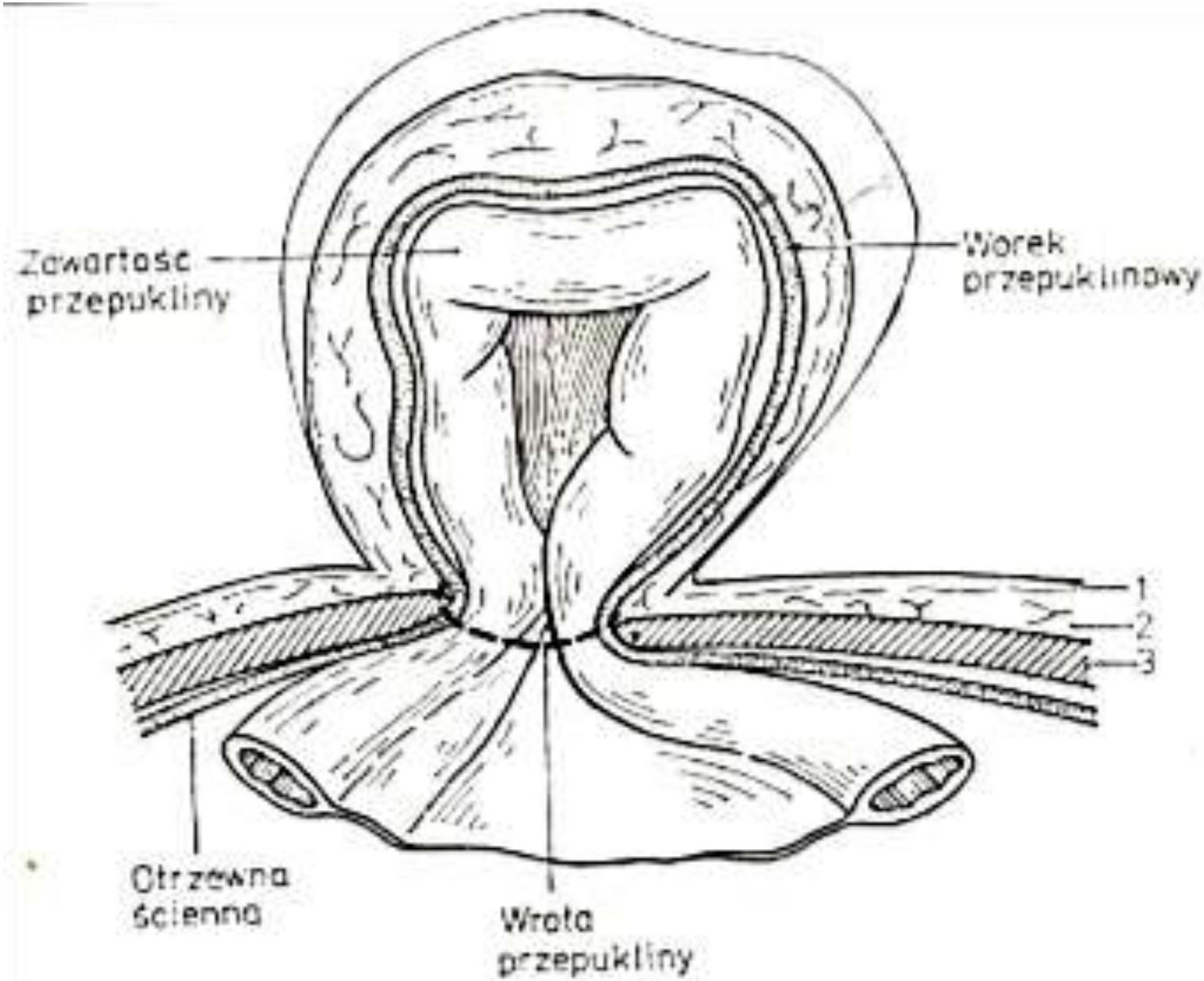
Zawartość przepukliny
Worek przepuklinowy
1
2
3
Otrzewna ścienna
Wrota przepukliny

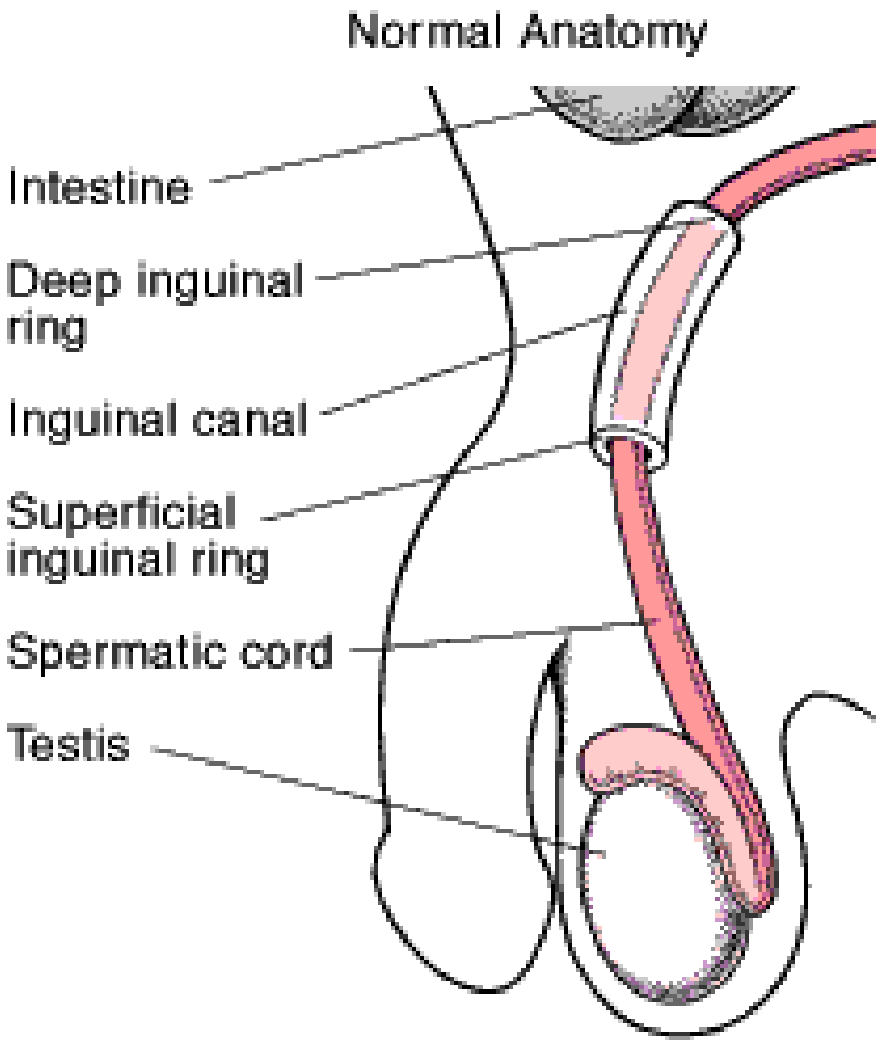
Normal Anatomy
Intestine
Deep inguinal ring
Inguinal canal
Superficial inguinal ring
Spermatic cord
Testis

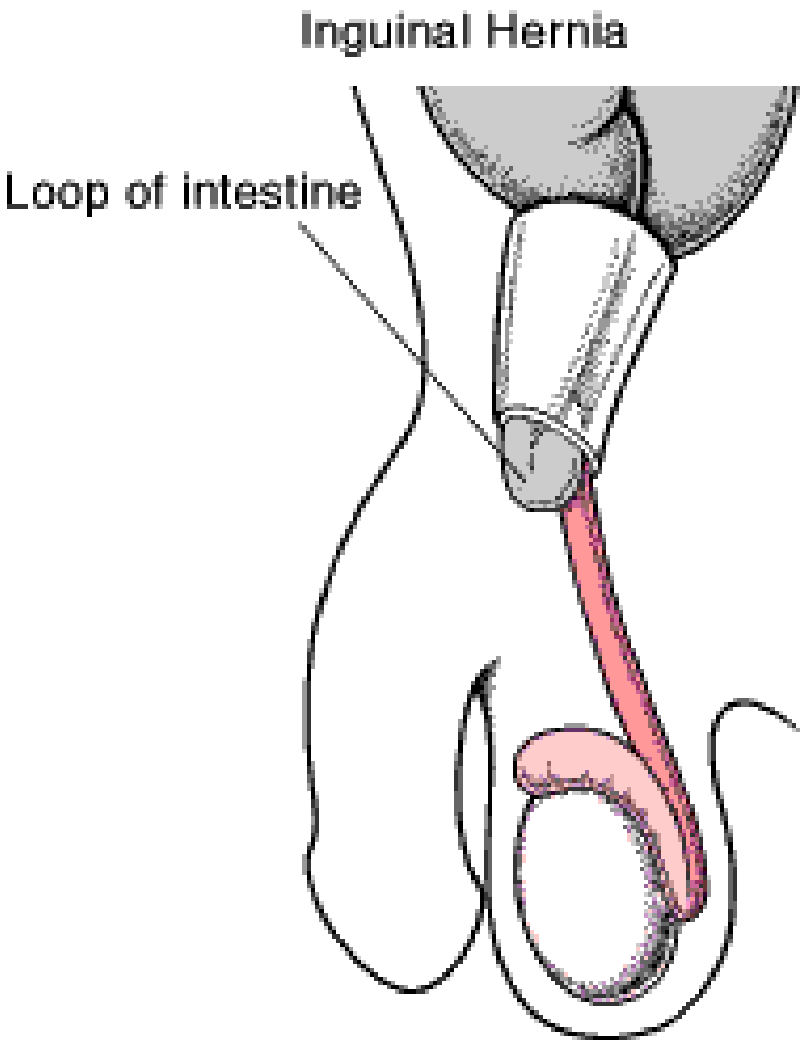
Inguinal Hernia
Loop of intestine

Rodzaje przepuklin:

1) Przepukliny wrodzone.
   Przepukliny nabyta.

2) Przepukliny zewnętrzne.
   Przepukliny wewnętrzne.

3) Przepukliny odprowadzalne.
   Przepukliny nieodprowadzalne.

Przepukliny wrodzone:

Powstają w wyniku:

- Niedokonanego zamknięcia w życiu płodowym otworów w ścianie jamy brzusznej, np. przepuklina pępkowa.

- Zaburzonego procesu zstępowania jąder (prawidłowo przed urodzeniem zarośnięciu ulega wyrostek otrzewnowo – pochwowy, gdy tak się nie stanie – przepuklina pachwinowa wrodzona – w worku przepuklinowym obecne jądro – w przepuklinie pachwinowej nabytej jądro leży poza workiem).

Wynikają z nieprawidłowego rozwoju płodu i ujawniają się tuż po porodzie lub we wczesnym niemowlęctwie.

Współczesne metody diagnostyczne pozwalają na stwierdzenie tych nieprawidłowości już w życiu płodowym.

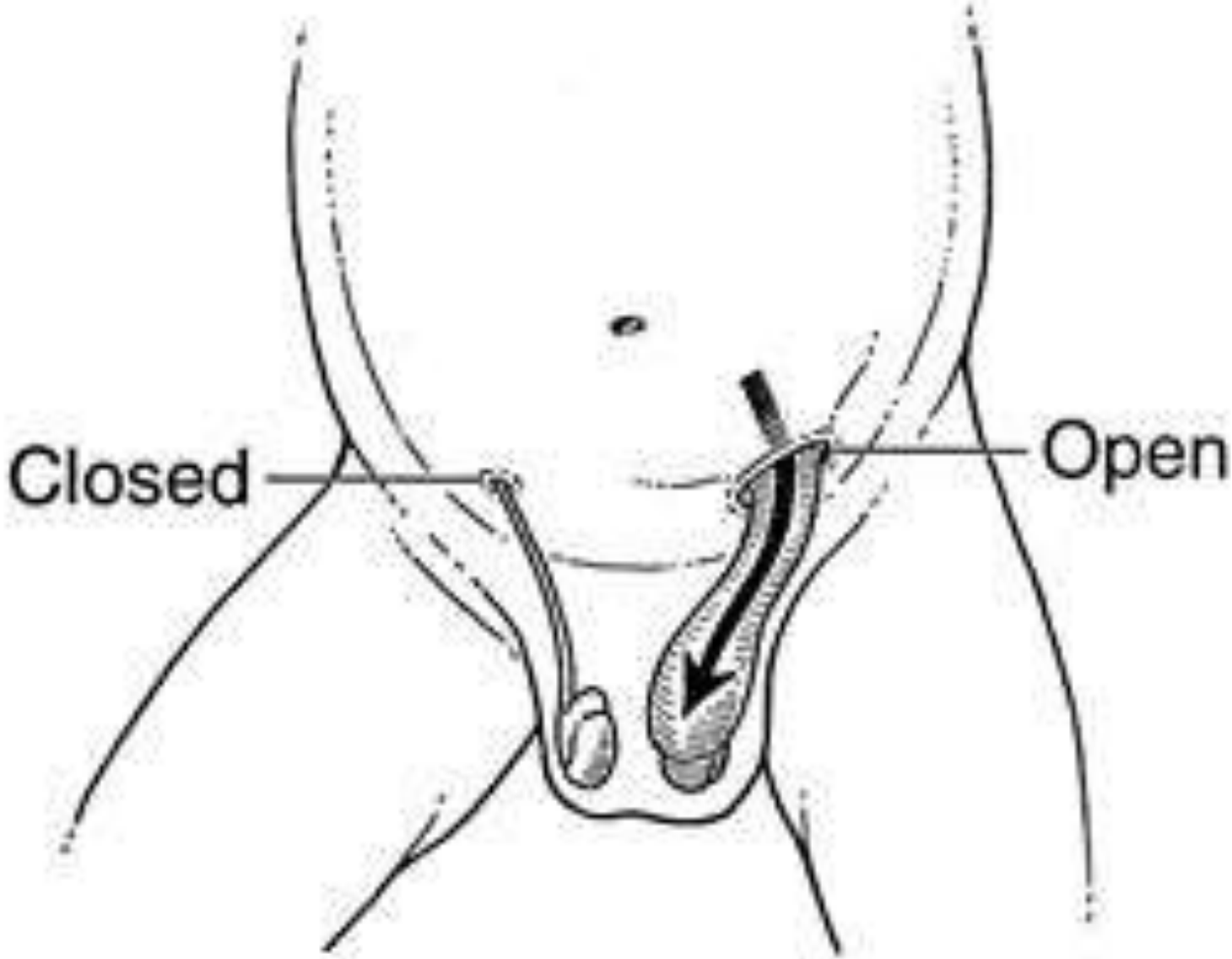
Closed
Open

Przepukliny nabyte:

- To przepukliny, które powstają w czasie życia pozapłodowego człowieka.
- Przyczyny powstawania przepuklin nabytych nie są do końca poznane.

Przepukliny zewnętrzne:

Są to zwykłe przepukliny uwypuklające się na zewnątrz pod skórę.

Przepukliny wewnętrzne:

To przepukliny kierujące się do innych jam ciała lub zachyłków, a nie wychodzące na zewnątrz powłok ciała.

Przepukliny odprowadzalne:

- To przepukliny, w których zawartość leży swobodnie w worku przepuklinowym.
- Lekko uciskając można je odprowadzić do jamy brzusznej.
- Chory często nabywa umiejętność samodzielnego odprowadzenia przepukliny.

Przepukliny nieodprowadzalne:

- W tego rodzaju przepuklinach odprowadzenie zawartości jest niewykonalne, lecz nie występują zaburzenia pasażu i dolegliwości bólowe.
- Wytwarzają się z reguły w wyniku zrostów między workiem przepuklinowym a jego zawartością.
- Przepuklina nieodprowadzalna jest stanem przewlekłym, w którym ani drożność obecnego w worku przepuklinowym jelita, ani jego ukrwienie nie są upośledzone.
- Jest to częste w przepuklinach pooperacyjnych i dużych, wieloletnich przepuklinach pachwinowych.

Odprowadzenie en block:

Przy brutalnym ucisku można odprowadzić do jamy brzusznej całą przepuklinę, tj. worek przepuklinowy wraz z zawartością

Przepuklina odprowadzalna

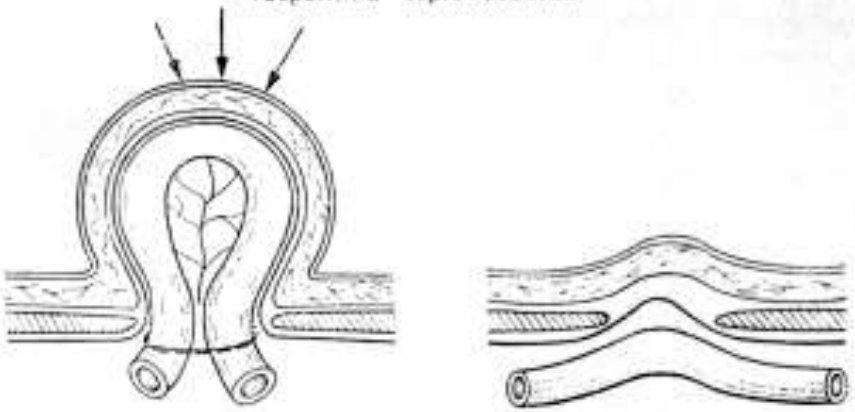

a

Przepuklina nieodprowadzalna

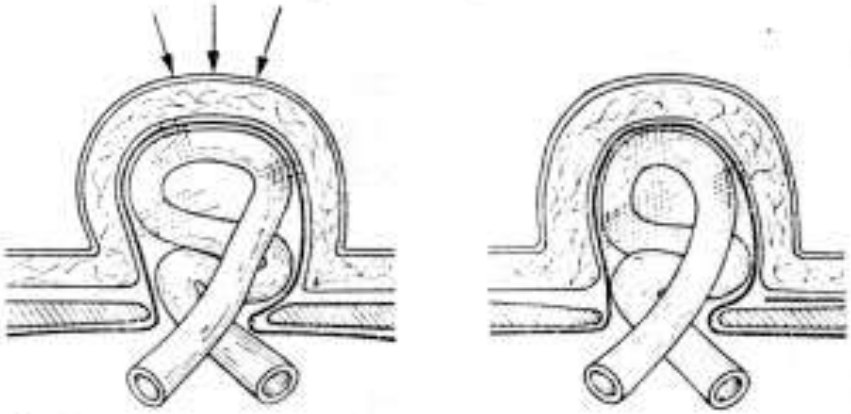

b

Odprowadzenie „En bloc"

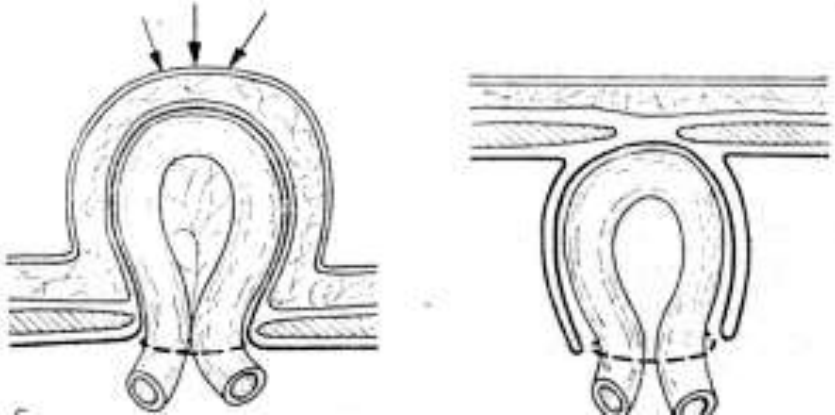

c

Przepukliny uwięźnięte *(h. incarcerata):*

Do uwięźnięcia dochodzi przy:

- Kaszlu.
- Wysiłku fizyczny.
- Parciu na stolec.
- Parciu na mocz.
- Urazie.

Przepukliny uwięźnięte:

- Wciśnięcie do worka przepuklinowego większej niż zwykle zawartości, której nie można odprowadzić (za wąskie wrota).
- Występuje niedrożność mechaniczna jelit.
- Wrota przepuklinowe mogą uciskać naczynia – niedokrwienie, a następnie martwica ściany jelita.
- Może towarzyszyć także zadzierzgnięcie przepukliny prowadzące do zgorzeli pętli jelitowej, co sprzyja perforacji i może spowodować ropne zapalenie worka przepuklinowego lub otrzewnej.
- Zawartość jest pozbawiona ukrwienia i przerwany jest pasaż jelitowy.
- Stanowi to bezpośrednie zagrożenie życia.

Uwięźnięta przepuklina przejawia się:

- Objawami ogólnymi:
  - Wymioty.
  - Silne bóle brzucha o charakterze kolkowym.
  - Później wzdęcie brzucha.
  - Przyspieszone tętno i leukocytoza (objawy jak w niedrożności jelit).
- Objawami miejscowymi:
  - Żywo bolesne uwypuklenie w miejscu typowym dla przepukliny.
  - Skóra w miejscu uwypuklenia może ulec zaczerwienieniu.

Szczególna postać „en W” – uwięźnięcie wsteczne jelita:

- Przepuklina w kształcie litery „W”.
- Pętla uwięźnięta i wykazująca niedokrwienie znajduje się w jamie brzusznej.

Przepukliny Littrego:

- To typ przepuklin uwięźniętych, w których zakleszczeniu we wrotach przepukliny ulega tylko część ściany jelita.
- Drożność jelita jest zachowana, powstają jednak ostre objawy brzuszne m. in. bóle i wymioty.
- Zdarza się najczęściej w małych przepuklinach udowych.
- Dla niektórych przepuklina Littrego to przepuklina, której zawartość stanowi uchyłek Meckela.

Littré-Richter

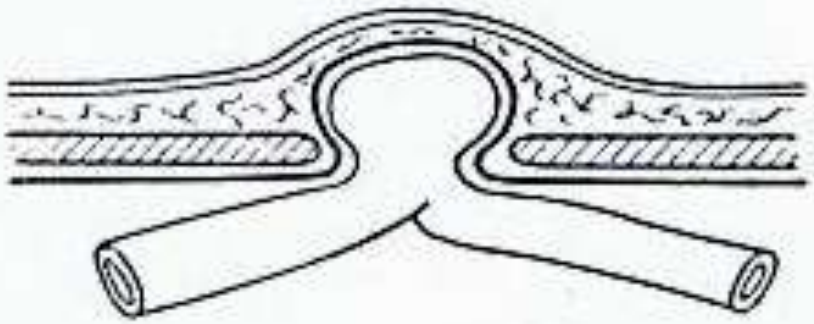

c

„en W"

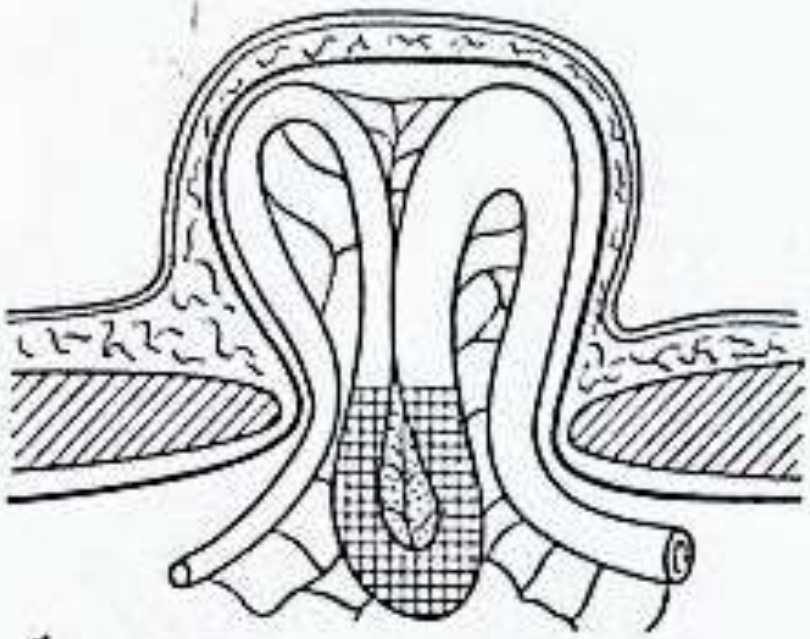

d

Szczególne rodzaje przepuklin:

- Ześlizgowa *(h.”par glissement”)*.
- Pooperacyjna.

Przepuklina ześlizgowa:

- Rzadka postać.
- Przez wrota zsuwają się mało ruchome narządy leżące zaotrzewnowo np. pęcherz moczowy, ściana kątnicy, esicy i pociąga za sobą otrzewną.
- Narządy stanowią część worka przepuklinowego.

Przepuklina pooperacyjna:

- Powstaje w miejscu blizny po operacyjnym cięciu brzusznym.
- Przyczyny:
  - Niewłaściwe zszycie powłok.
  - Porażenie jednego z mięśni brzucha (przecięcie nerwu ruchowego).
  - Zakażenie rany (ropa niszczy tkanki i uniemożliwia zrost).

Podział przepuklin w zależności od lokalizacji:

1) Przepuklina pachwinowa (częstość ok.70% chorych).
2) Przepuklina udowa (częstość ok.12%).
3) Przepuklina pępkowa (częstość ok.11%).
4) Przepuklina kresy białej (nadbrzusza).
5) Przepuklina pooperacyjna.

Rzadsze postacie:

1) Przepuklina zasłonowa.
2) Przepuklina lędźwiowa.
3) Przepuklina pośladkowa.
4) Przepuklina boczna brzucha.

PRZEPUKLINY CZĘSTO WYSTĘPUJĄCE

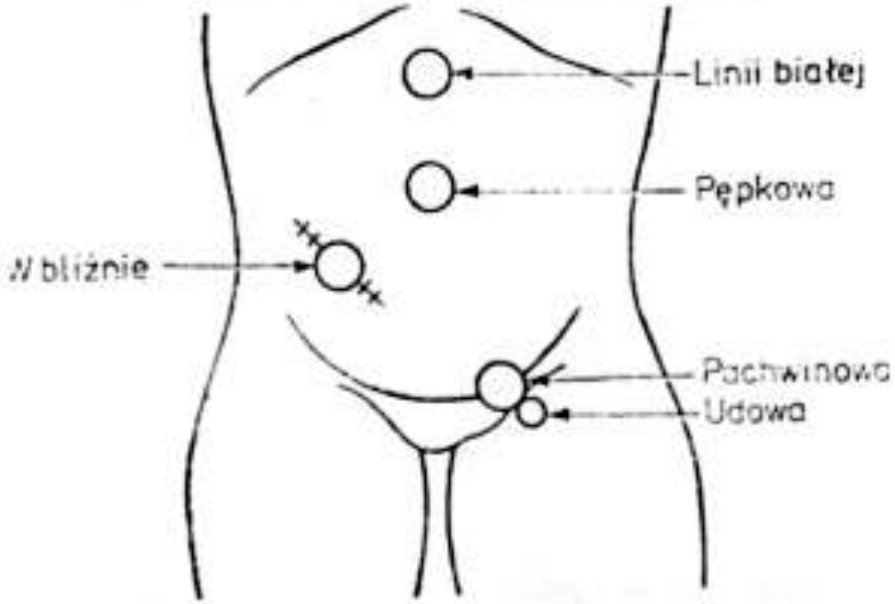

PRZEPUKLINY RZADKO WYSTĘPUJĄCE

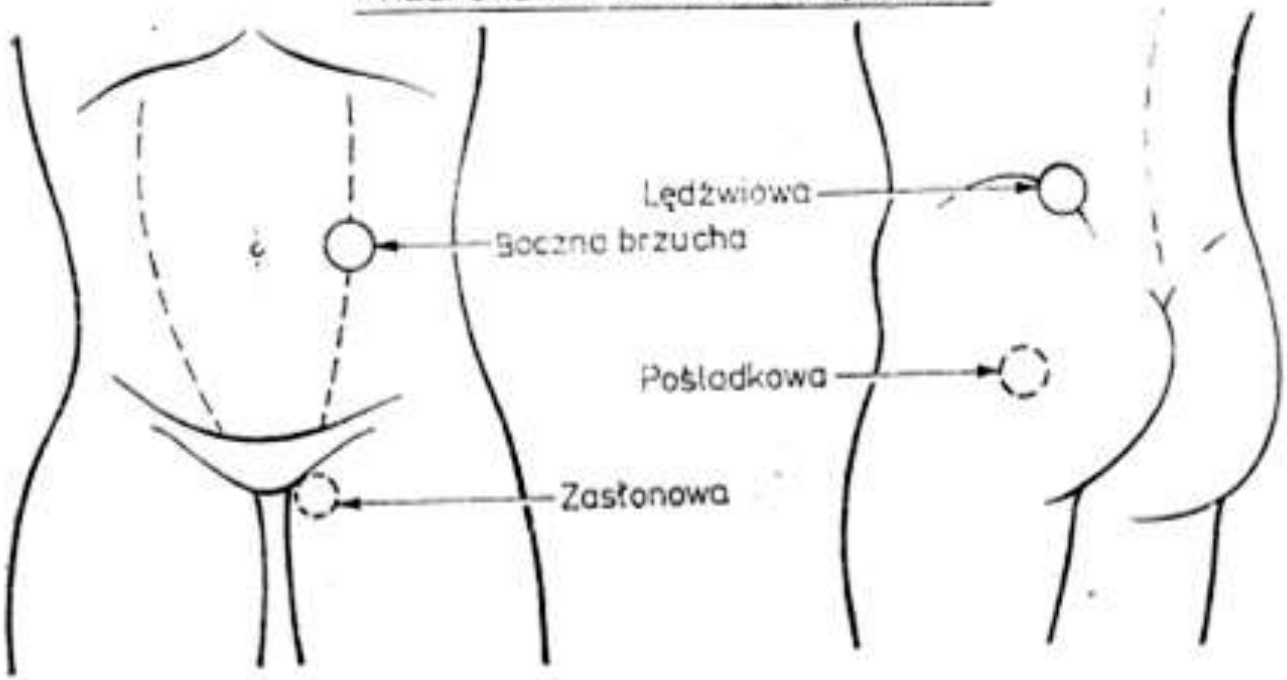

Kanał pachwinowy

- Ściany:
  - Ściana przednia – rozcięgno m. skośnego zewnętrznego brzucha
  - Ściana tylna – powięź poprzeczna brzucha (wzmocniona więzadłem międzydołkowym i sierpem pachwinowym)
  - Ściana górna – włókna mięśnia skośnego wewn. i poprzecznego brzucha.
  - Ściana dolna – więzadło pachwinowe.
- Biegnie:
  - Z góry na dół.
  - Z tyłu do przodu.
  - Z boku do przyśrodka.

Kanał pachwinowy

Ograniczenia:

- Pierścień pachwinowy głęboki:
  - W powięzi poprzecznej bocznie od lig. umbilicale mediale.
  - W połowie długości więzadła pachwinowego.
  - Powięź poprzeczna wysyła przez kan. pachwinowy wypustkę tzw. wyrostek pochwowy.
- Pierścień pachwinowy powierzchowny:
  - Szczelina w rozcięgnie m. skośnego zew.
  - Leży bocznie i powyżej guzka łonowego.
  - Ograniczenia (cztery odnogi):
    - Odnoga przyśrodkowa i boczna to rozstępujące się włókna rozcięgna m. skośnego zew. brzucha.
    - Odnoga przednia włókna międzyodnogowe.
    - Odnoga tylna więzadło zagięte.

Zawartość kanału pachwinowego:

- U mężczyzn – powrózek nasienny:
  - Nasieniowód, nerwy i naczynia.
  - Powięź nasienna wewnętrzna (wyrostek pochwowy powięzi poprzecznej).
  - Dźwigacze jądra – włókna m. skośnego wewnętrznego.
  - Powięź m. dźwigacza jądra (z rozcięgna m. skośnego zewn. i powięzi powierzchownej.
- U kobiet:
  - Więzadło obłe macicy.
  - Ramus genitalis n. genitofemoralis.

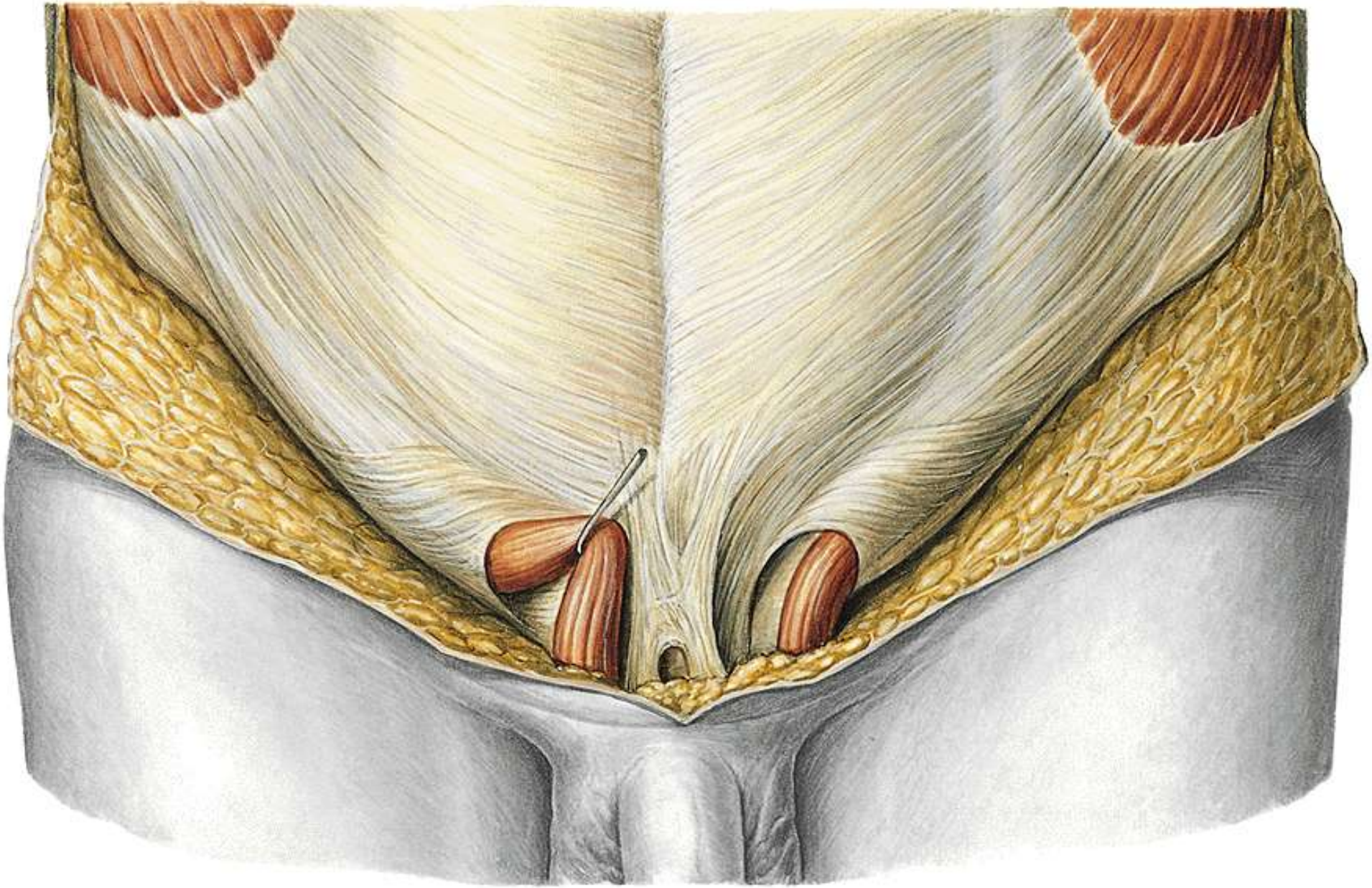

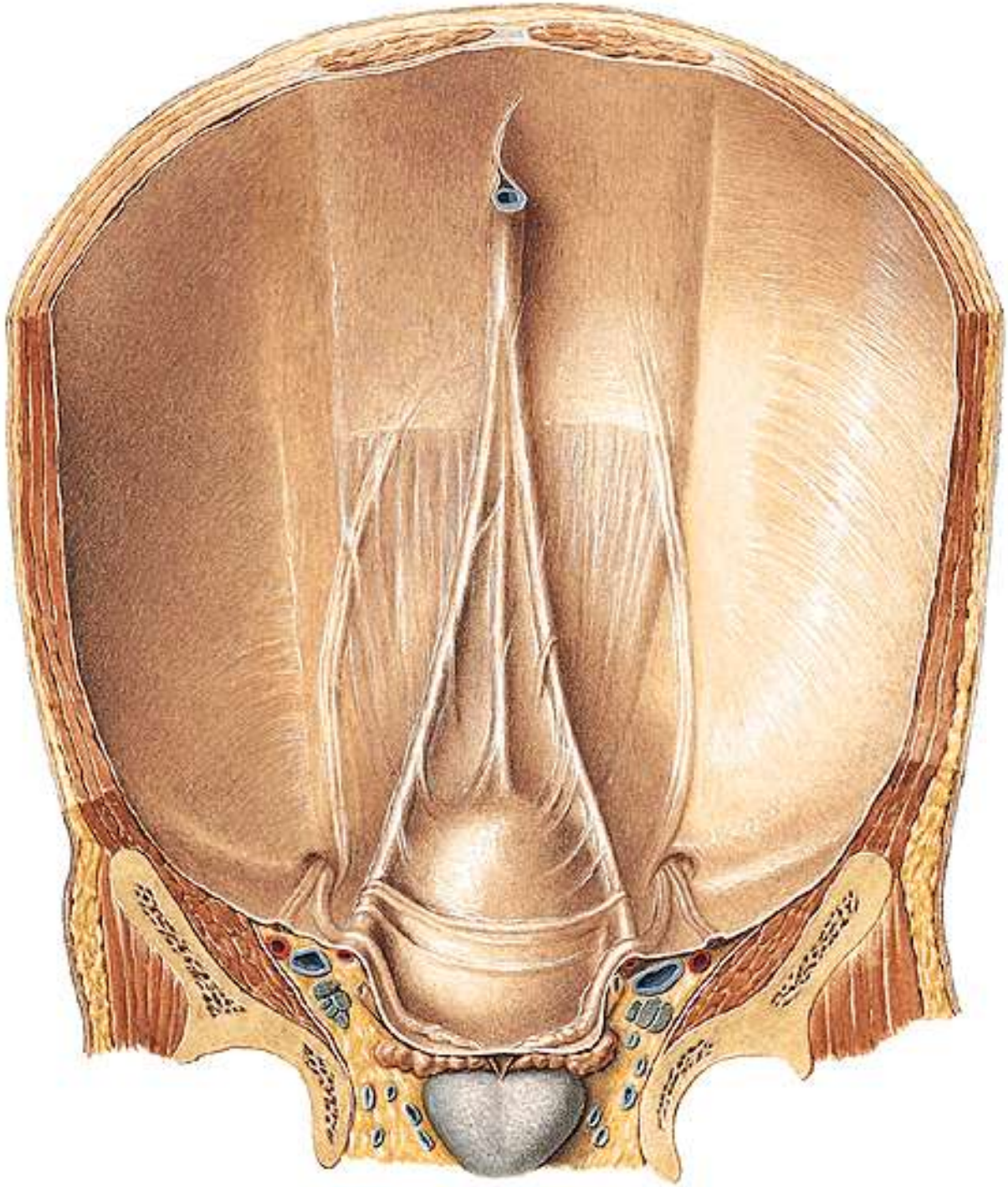

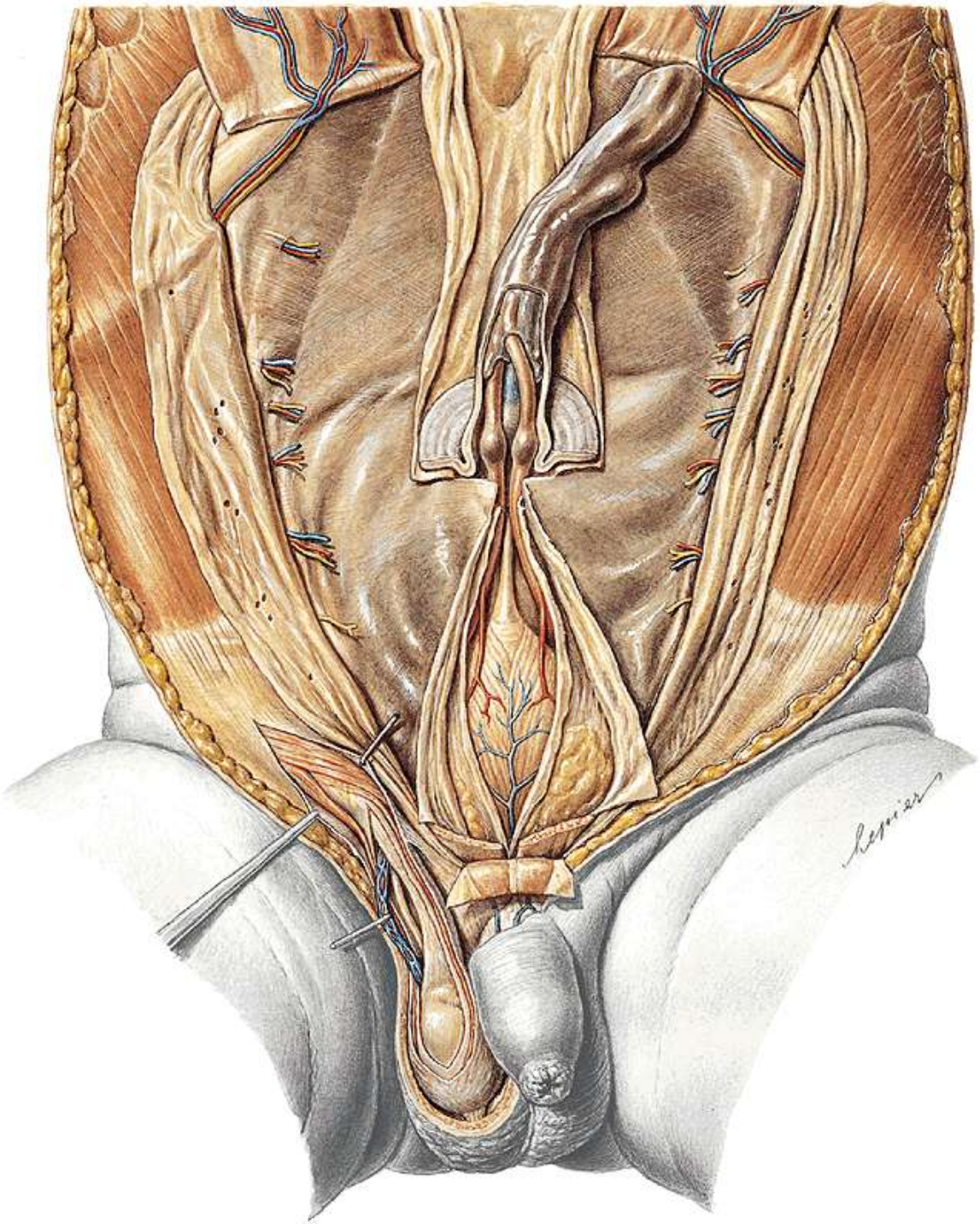

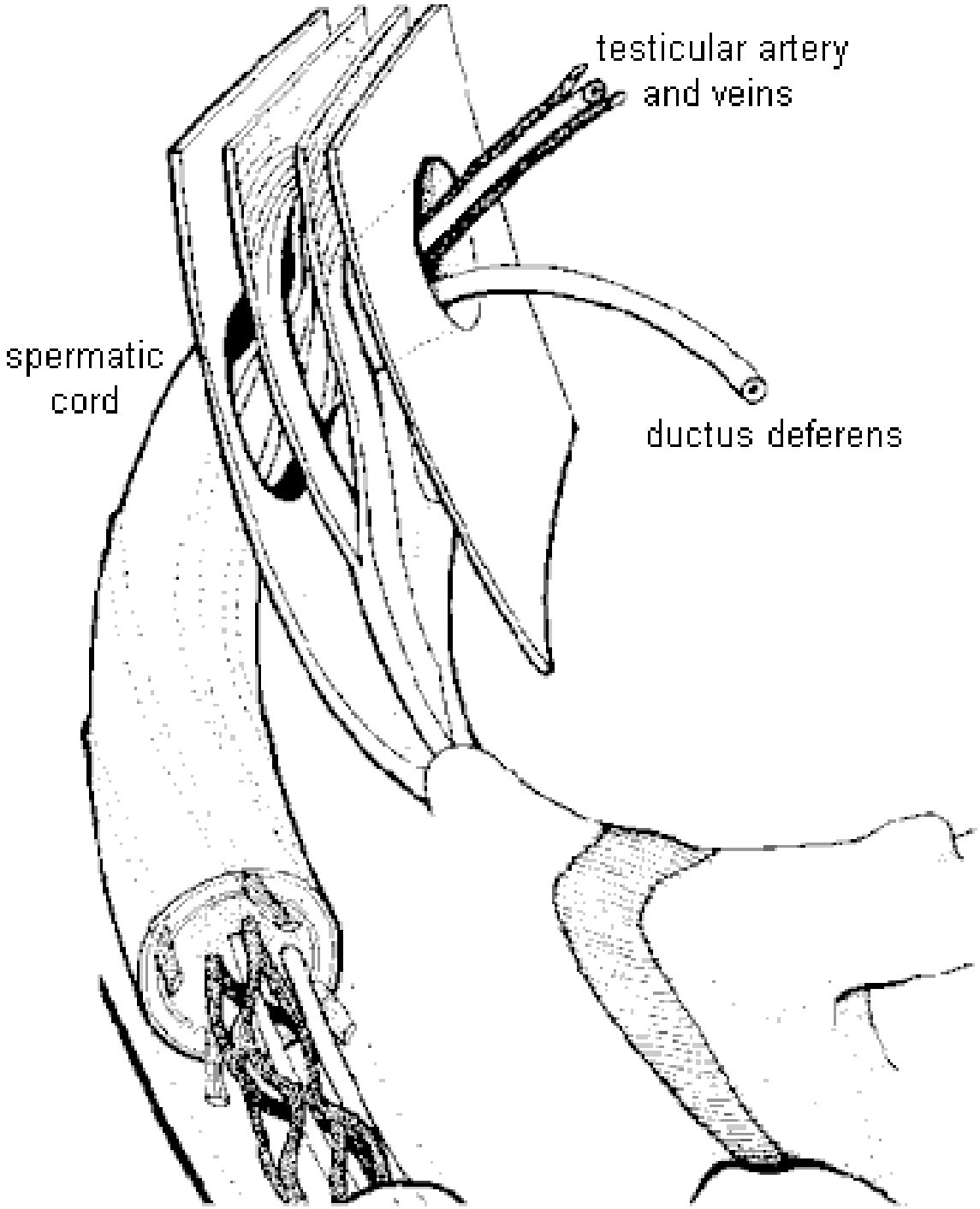
testicular artery
and veins
spermatic
cord
ductus deferens

Przepuklina pachwinowa

Występuje głównie u mężczyzn:

Skośna (pośrednia):

- Wchodzi do kanału pachwinowego przez pierścień pachwinowy wewnętrzny.
- Przebiega w kanale pachwinowym.
- Wychodzi pod skórę przez pierścień pachwinowy zewnętrzny.
- Może wejść do moszny i osiągać duże rozmiary (przepuklina mosznowa – różnicować z wodniakiem jądra).
- Może być wrodzona i nabyta.
- Worek przepukliny w obrębie powrózka nasiennego.

Przepuklina pachwinowa

Prosta (bezpośrednia):

- Nie przebiega przez kanał pachwinowy.
- Wchodzi bezpośrednio do pierścienia pachwinowego zewnętrznego przez otwór w tylnej ścianie brzucha.
- Mniejsze rozmiary niż skośna.
- Zawsze nabyta.
- Worek przepuklinowy poza powrózkiem nasiennym.

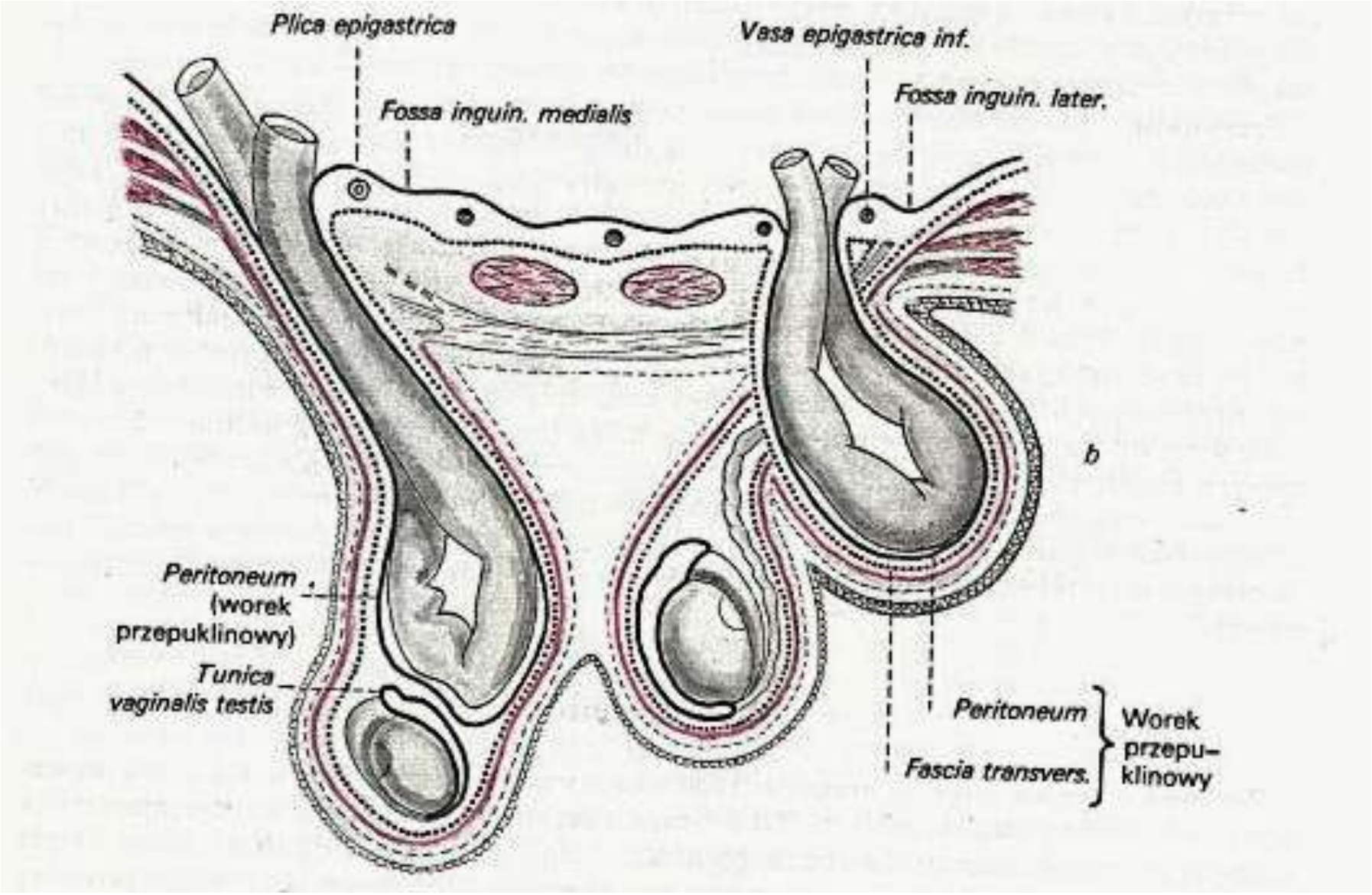
Plica epigastrica
Vasa epigastrica inf.
Fossa inguin. medialis
Fossa inguin. later.
b
Peritoneum
(worek
przepuklinowy)
Tunica
vaginalis testis
Peritoneum
Fascia transvers.
Worek
przepu-
klinowy

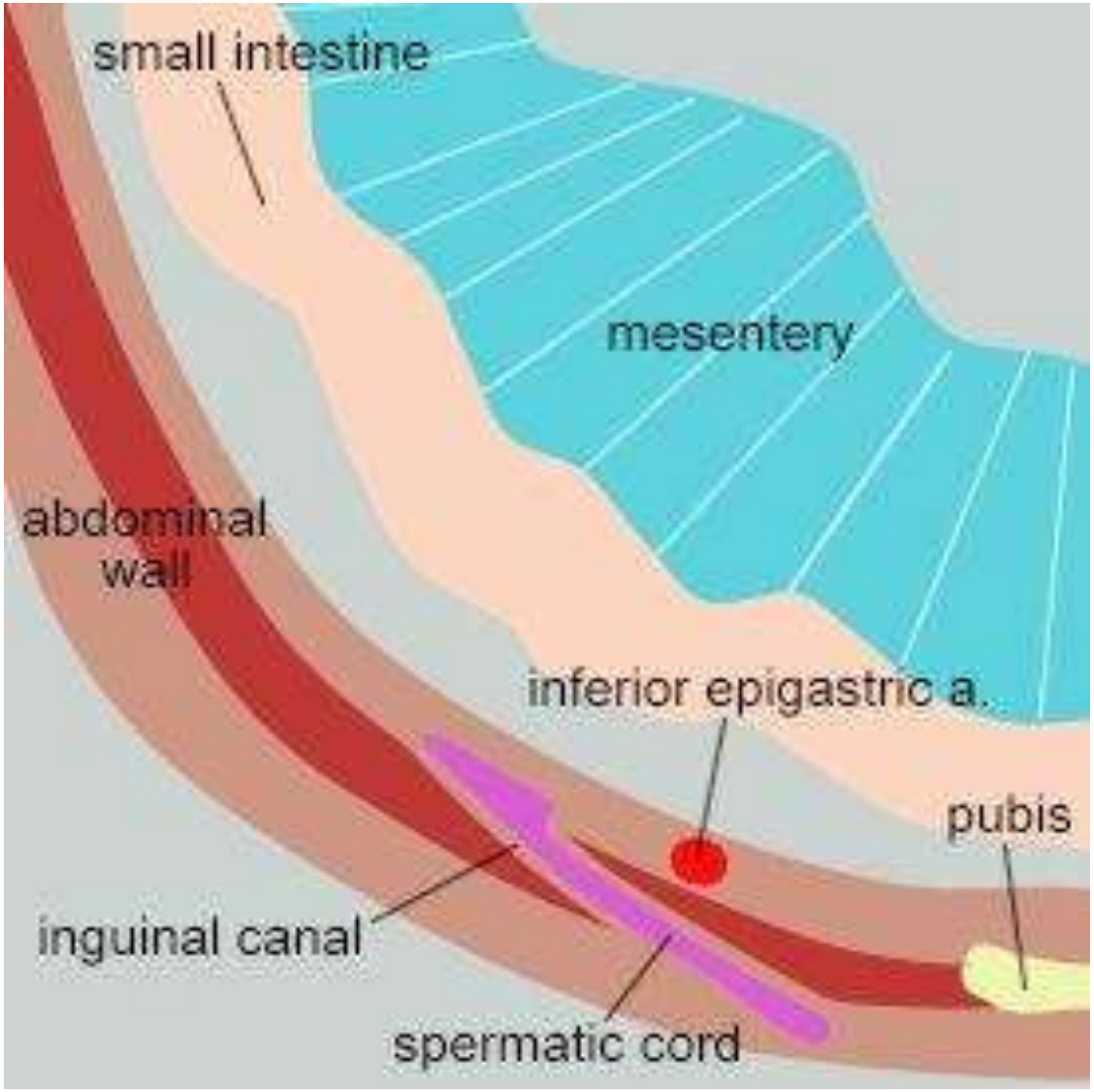
small intestine
mesentery
abdominal wall
inferior epigastric a.
pubis
inguinal canal
spermatic cord

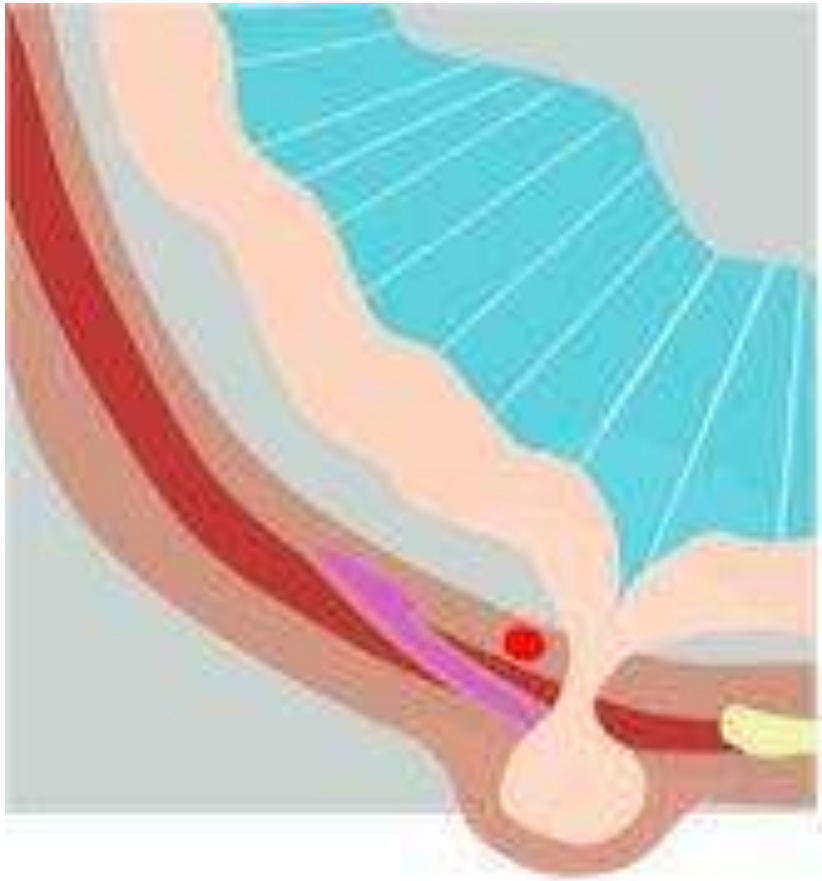

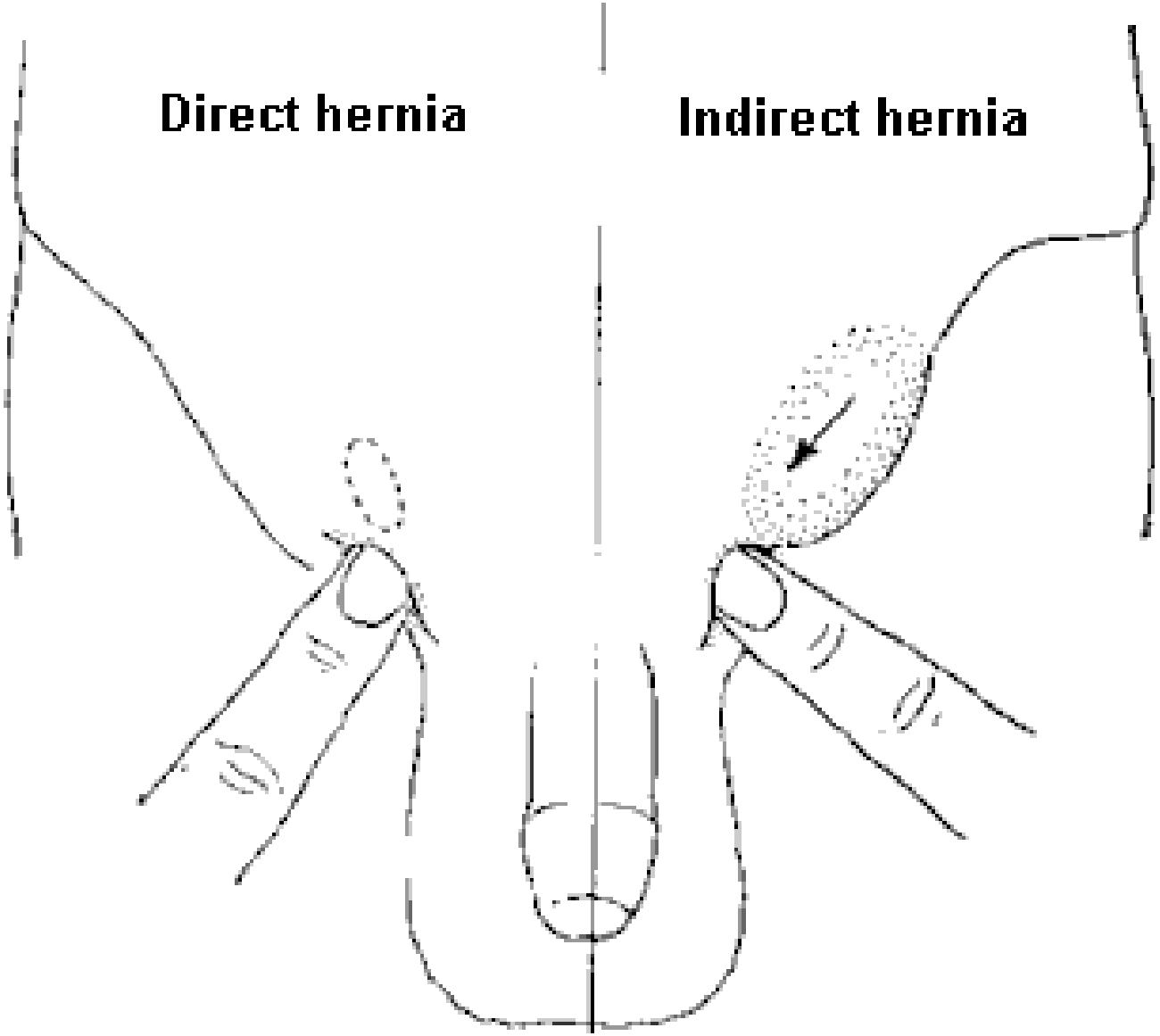

pressure over superficial ring

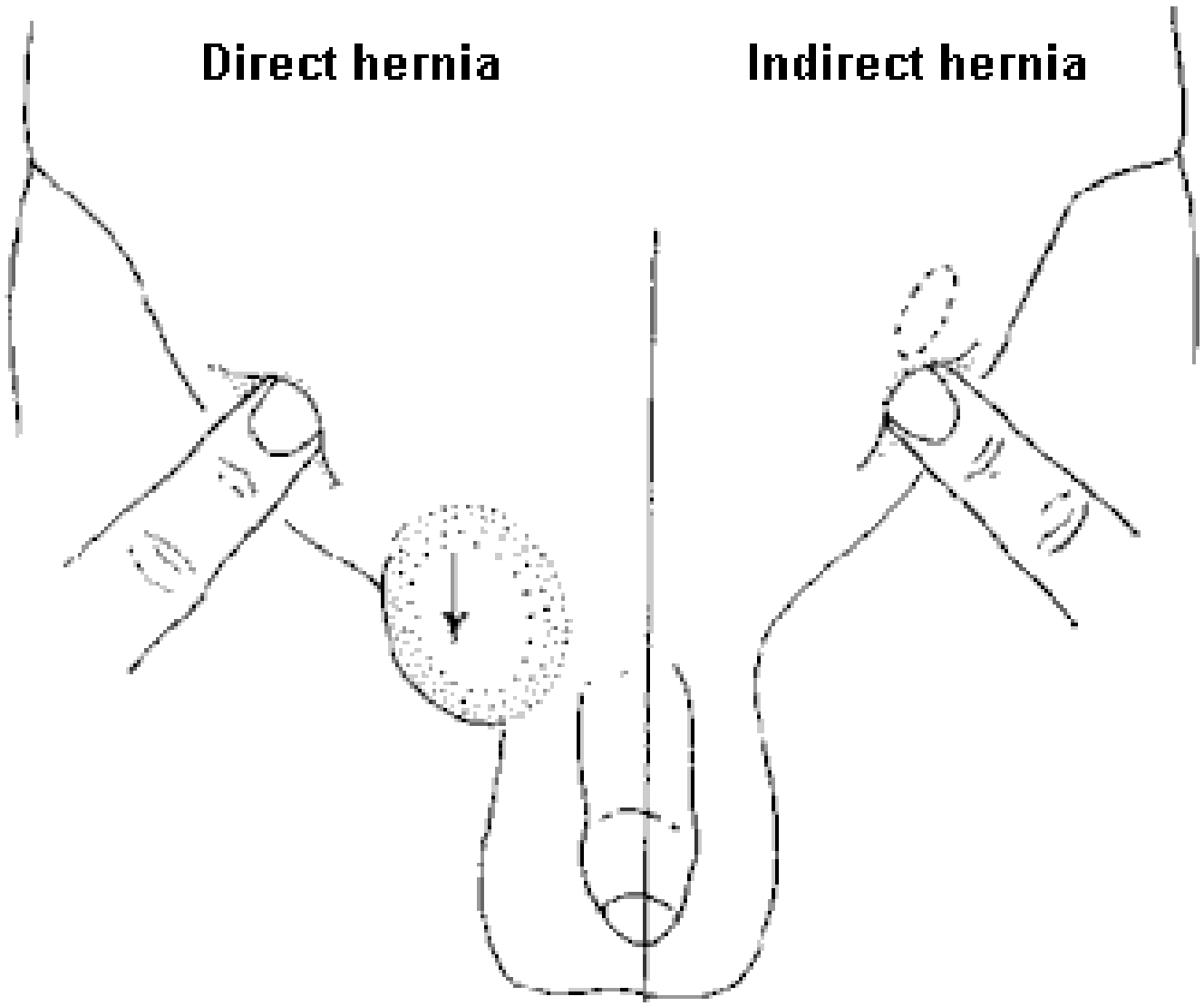

pressure over deep ring

Hernia inguinal

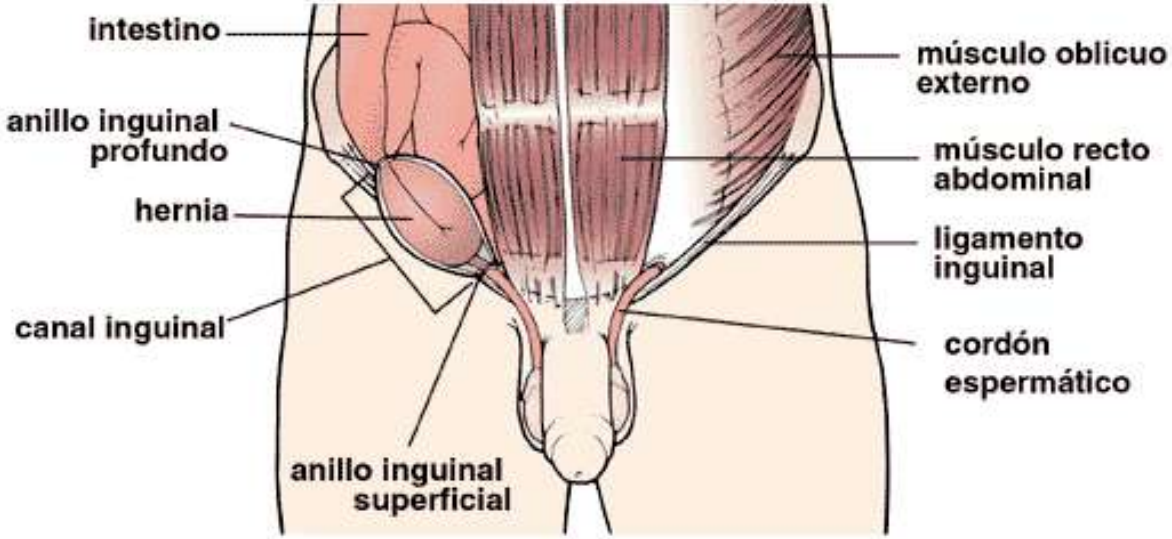

Masculino

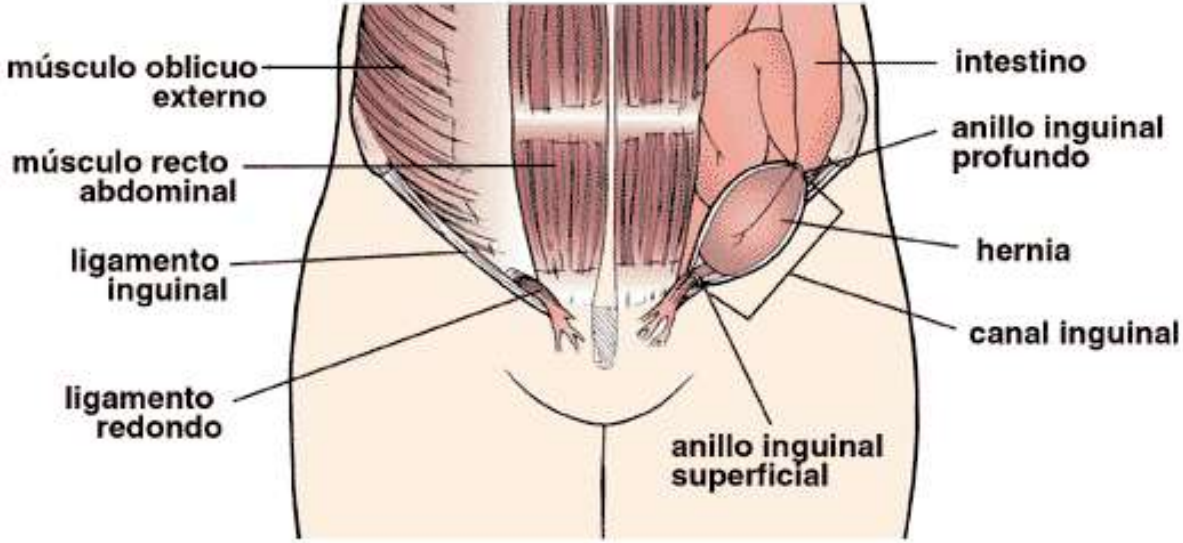

Femenino

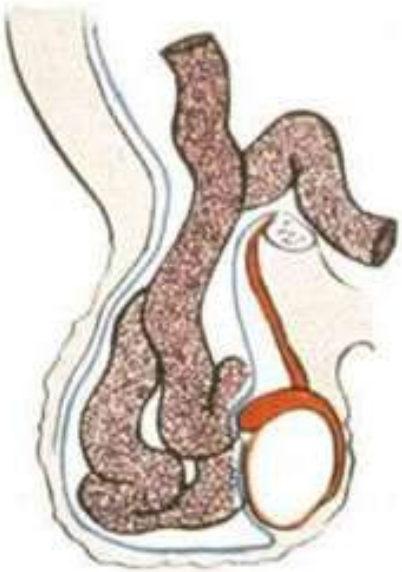

Inguinoscrotal Hernia

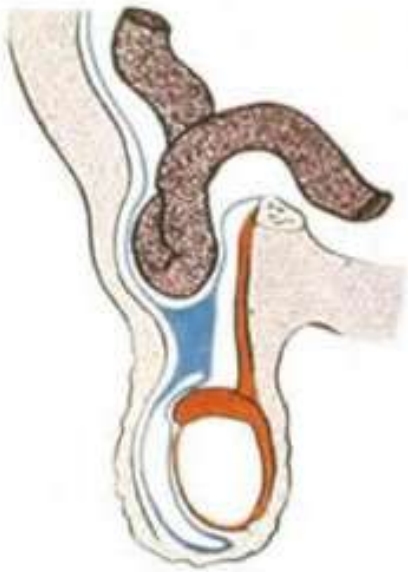

Inguinal Hernia

Kanał udowy
pierścień udowy:

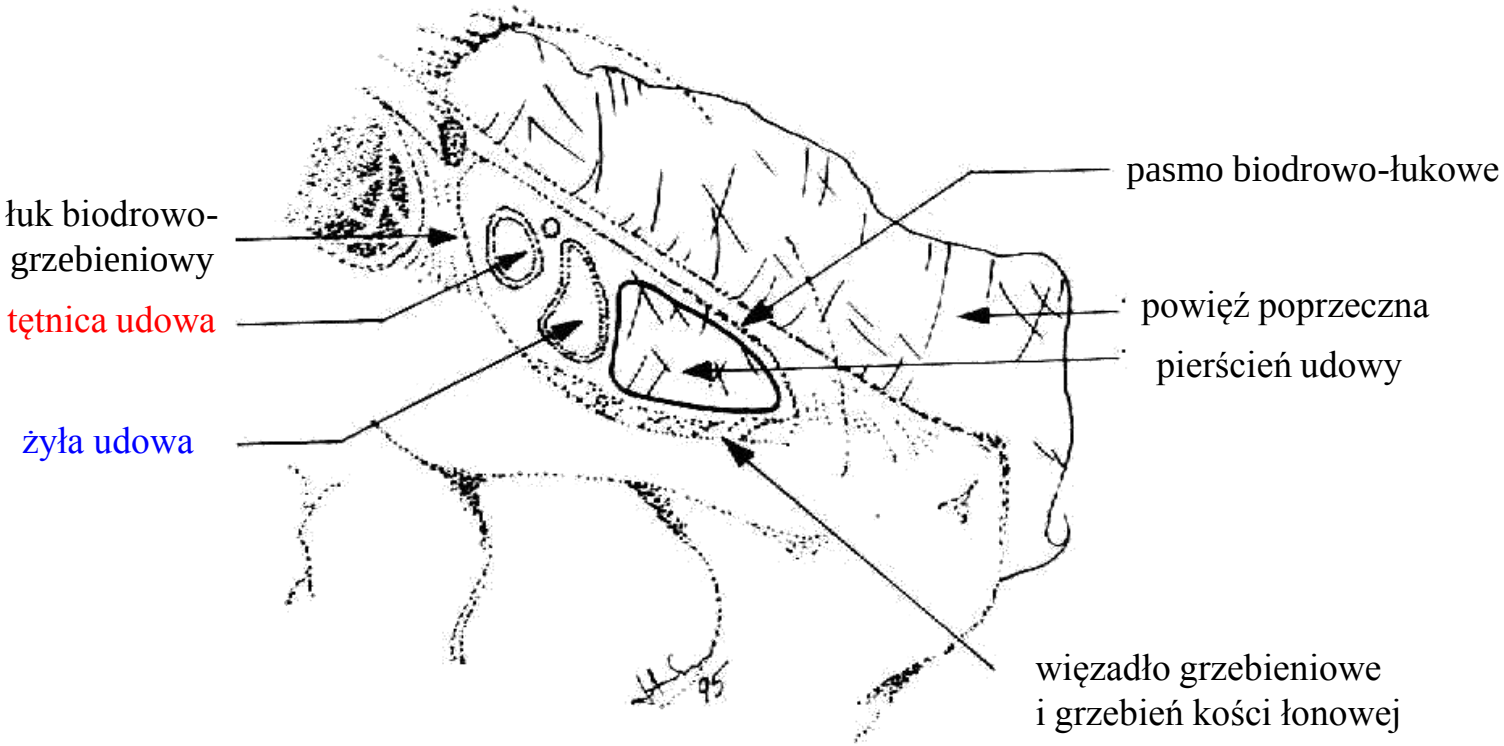

Przepuklina udowa

- Uwypuklenie poniżej więzadła pachwinowego.
- Częściej u kobiet.
- Tylko nabyta.
- Niewielkie rozmiary.
- Łatwo ulega uwięźnięciu.

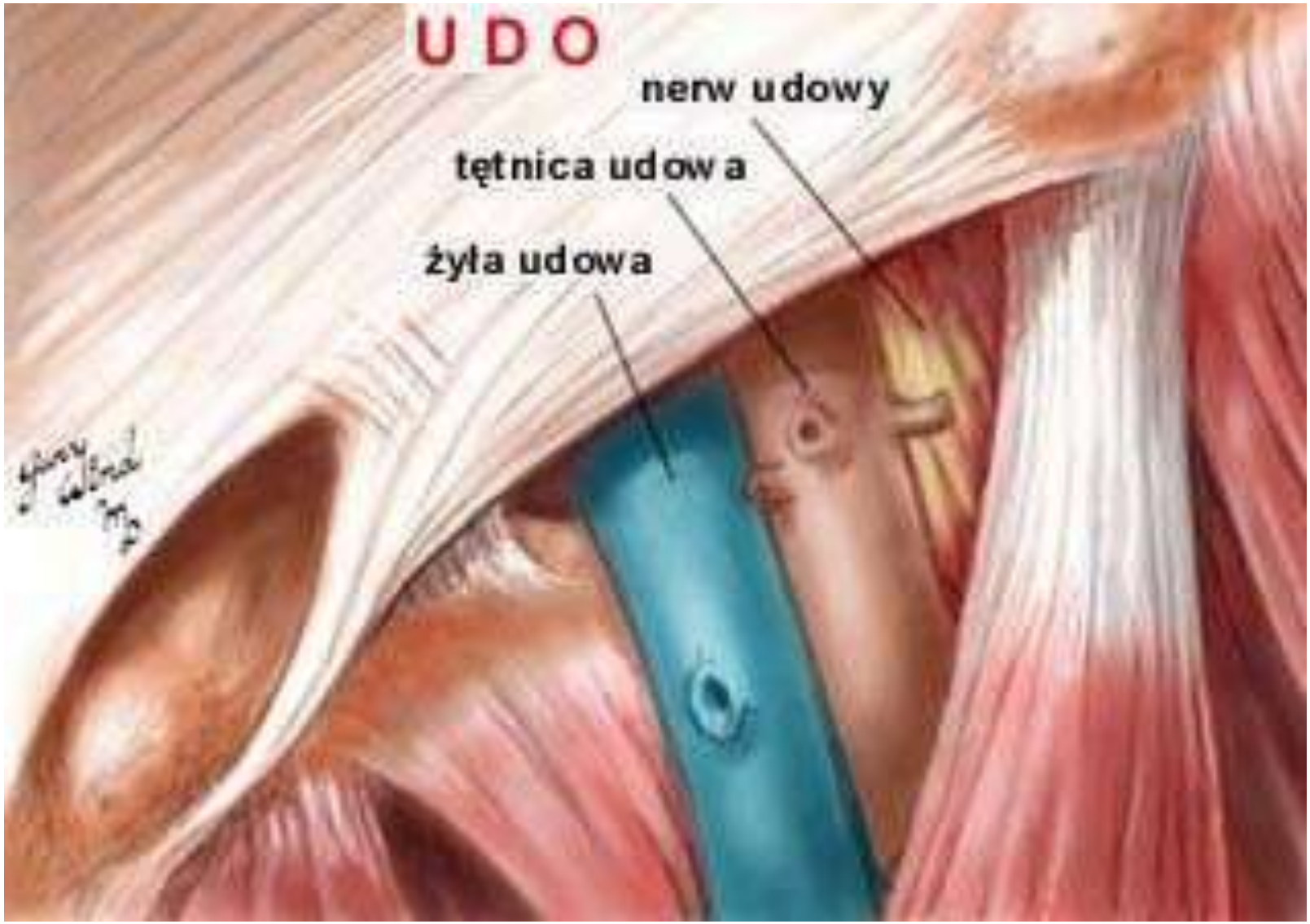
UDO
nerw udowy
tętnica udowa
żyła udowa

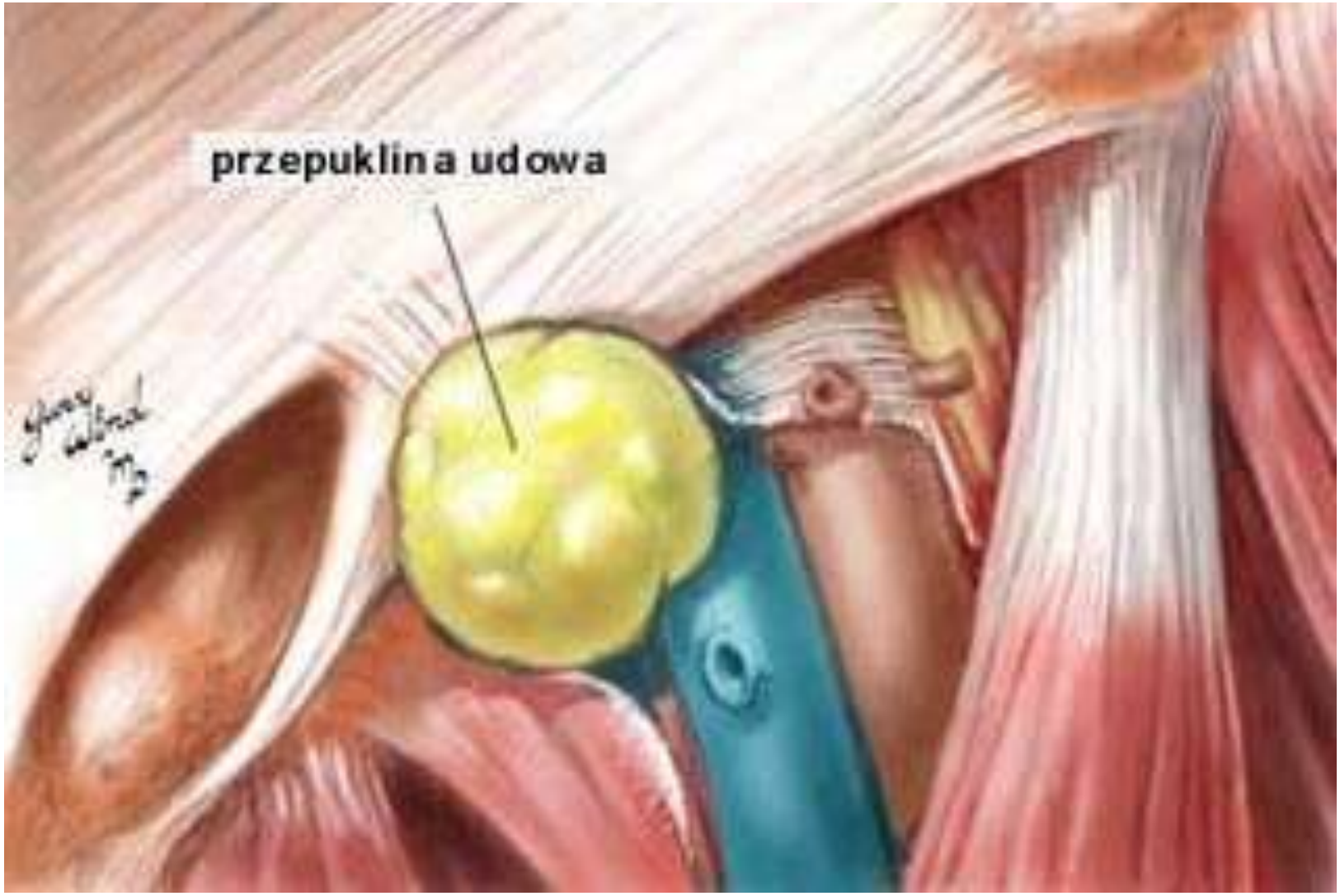
przepuklina udowa

Femoral hernia
Herniated intestine causing visible bulge

Porównanie przepuklin pachwinowych i udowych

Cecha	Przepuklina pachwinowa skośna	Przepuklina pachwinowa prosta	Przepuklina udowa
Płeć	M > K	M > K	K > M
Patogeneza	wrodzona lub nabyta	nabyta	nabyta
Wiek	dzieci, dorośli	dorośli	wiek średni
Wejście do moszny	możliwe	nie	nie
Zmniejszenie	nie obserwuje się natychmiastowego zmniejszenia	spontaniczne w pozycji leżącej	nie obserwuje się spontanicznego zmniejszenia
Położenie względem guzka łonowego	powyżej i przyśrodkowo	powyżej i bocznie	poniżej i bocznie
Kontrola przez ucisk okolicy pierścienia pachwinowego głębokiego	tak	nie	nie
Ryzyko zadzierzgnięcia	wysokie	bardzo niskie	wysokie

Przepuklina pępkowa:

- Najczęściej wrodzona, albo nabyta u otyłych kobiet.
- Zawartość przepukliny szybko zrasta się z workiem (przepuklina nieodprowadzalna).
- Rozmiary – kilka cm, nawet do wielkości piłki plażowej.

Przepuklina kresy białej

- Głównie w nadbrzuszu.
- W wyniku ciężkiej pracy fizycznej.
- Niewielkie rozmiary.
- Objawem może być nietypowy ból sugerujący chorobę wrzodową.
- Pojawienie się uwypuklenia rozstrzyga rozpoznanie.

Przepuklina w bliźnie poperacyjnej

- Na skutek rozejścia się zszytych powłok jamy brzusznej.
- Przyczyny: uporczywy kaszel w okresie pooperacyjnym, zakażenie ropne rany.

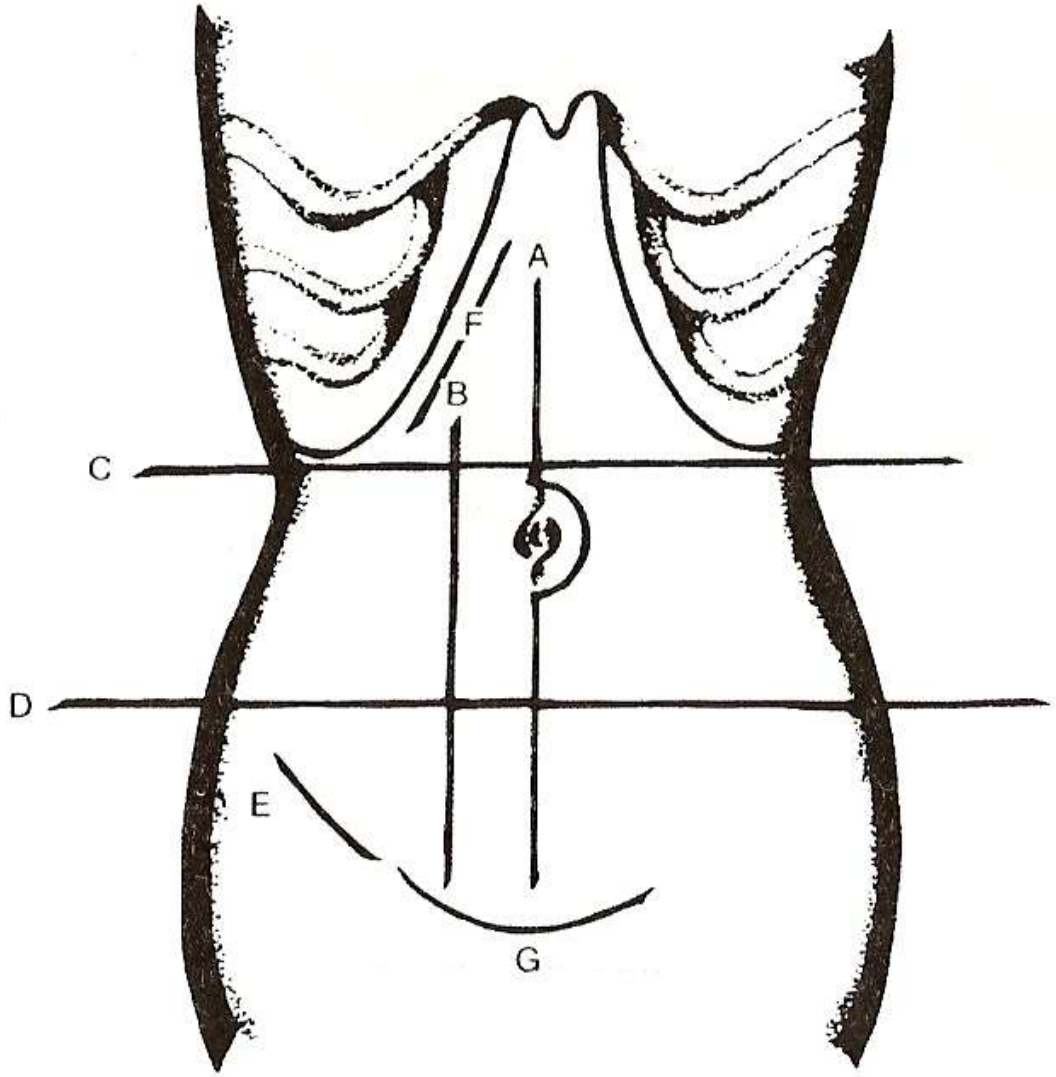

Ryc. 15.5. Najczęściej stosowane cięcia chirurgiczne przedniej ściany jamy brzusznej: **A** – środkowe, **B** – przyśrodkowe, **C**, **D** – dwa z wielu poziomów cięć poprzecznych, **E** – cięcie Rocky-Davis, **F** – cięcie pod łukiem żebrowym, **G** – cięcie Pfannenstiela

Przepuklina nawrotowa:

- Po operacji przepukliny głównie pachwinowej lub pępkowej.
- Przyczyny:
  - Błędna technika wykonania operacji.
  - Ropienie rany.
  - Słabość zespolonych tkanek (np. u ludzi otyłych).

Ryzyko wystąpienia przepuklin:

- Najbardziej narażone na to schorzenie są osoby:
  - Z nadwagą - mają znacznie słabszą tkankę łączną.
  - Wykonujące zajęcia wymagające podnoszenia i dźwigania ciężarów, co obciąża mięśnie brzucha.
  - Cierpiące na zaparcia i przewlekłe choroby oskrzelowo-płucne.
  - Mężczyźni mający problemy z oddawaniem moczu z powodu przerostu prostaty (przepuklina pachwinowa).
  - Kobiety w okresie ciąży.
  - Śpiewacy operowi.

Badanie - w pozycji stojącej

- Palec lub cała dłoń w okolicy uwypuklenia
- Polecamy choremu kaszleć.
- Wypuklenie się powiększa, a zawartość przepukliny uderza w rękę badającego.

- Próba odprowadzenia przepukliny przez lekki ucisk.
- Gdy się powiedzie określamy rozmiary wrót przepukliny.
- W przypadku przepukliny pachwinowej palec wskazujący wprowadzamy do pierścienia pachwinowego zewnętrznego przez skórę podstawy moszny.

- Przy przepuklinie uwięźniętej i zadzierzgniętej potrzebna jest operacja.
- Przepuklina nieodprowadzalna:
  - Brak bólów.
  - Brak bolesności uciskowej.
  - Brak objawów niedrożności jelit.

Leczenie:

- Odprowadzenie wolnej przepukliny
- Pas przepuklinowy
- Chirurgiczne (jedyny sposób wyleczenia).

Leczenie chirurgiczne:

Wskazania:

- Niebezpieczeństwo uwięźnięcia przepukliny (pasy przepuklinowe nie chronią przed uwięźnięciem).
- Ograniczenie sprawności fizycznej.
- Niebezpieczeństwo wytrzewienia.

Leczenie chirurgiczne:

- Przepukliny nieuwięźnięte – operacja planowa.
- Przepukliny uwięźnięte – operacja natychmiastowa.

Leczenie chirurgiczne:

- Metody klasyczne (napięciowe).
- Metody beznapięciowe.
- Metody laparoskopowe.

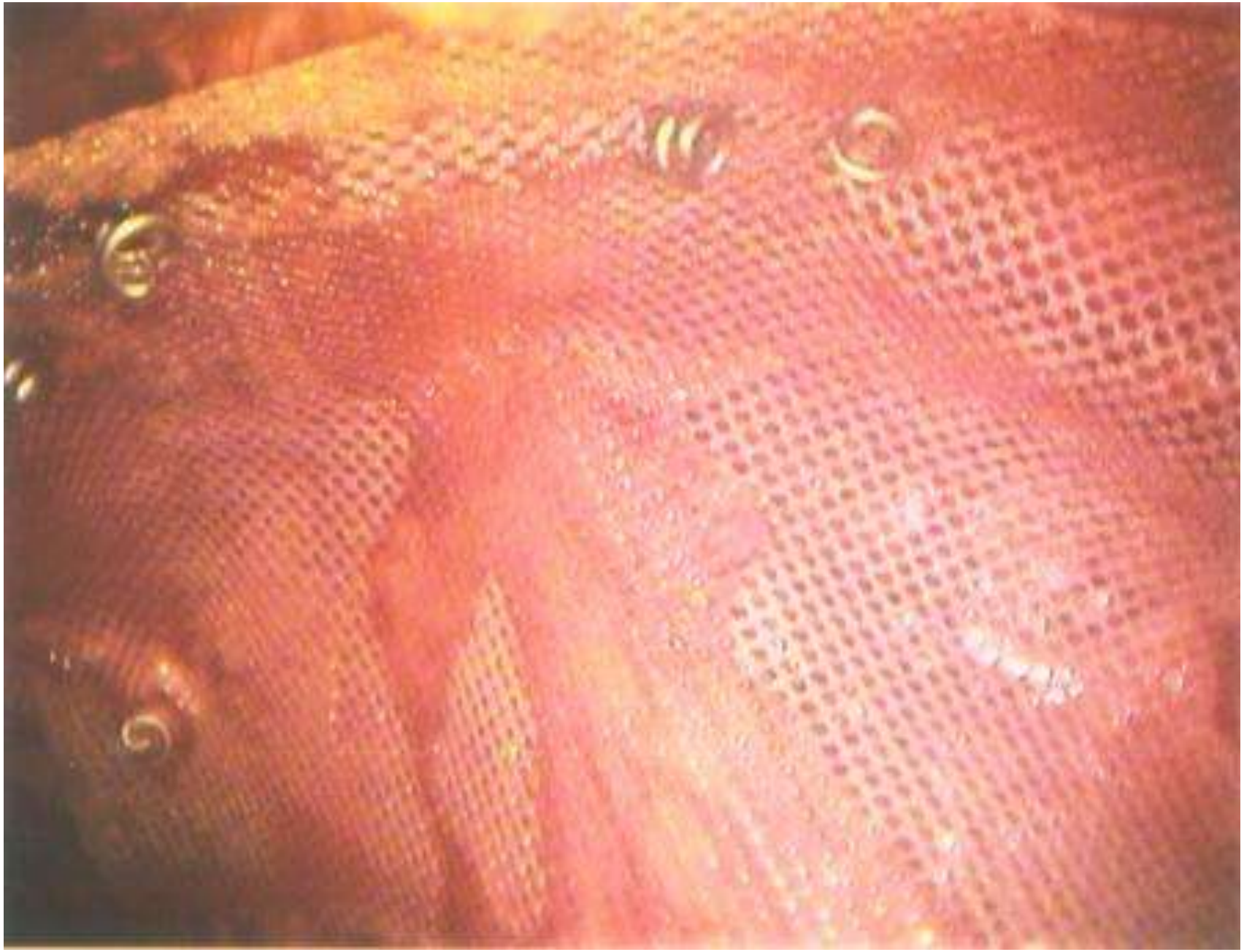

New instruments allow hernia repair via 3 or 4 tiny openings. The defect is repaired by securing a mesh patch with a surgical stapler (inset).

Instrument placement may vary according to surgeon preference.

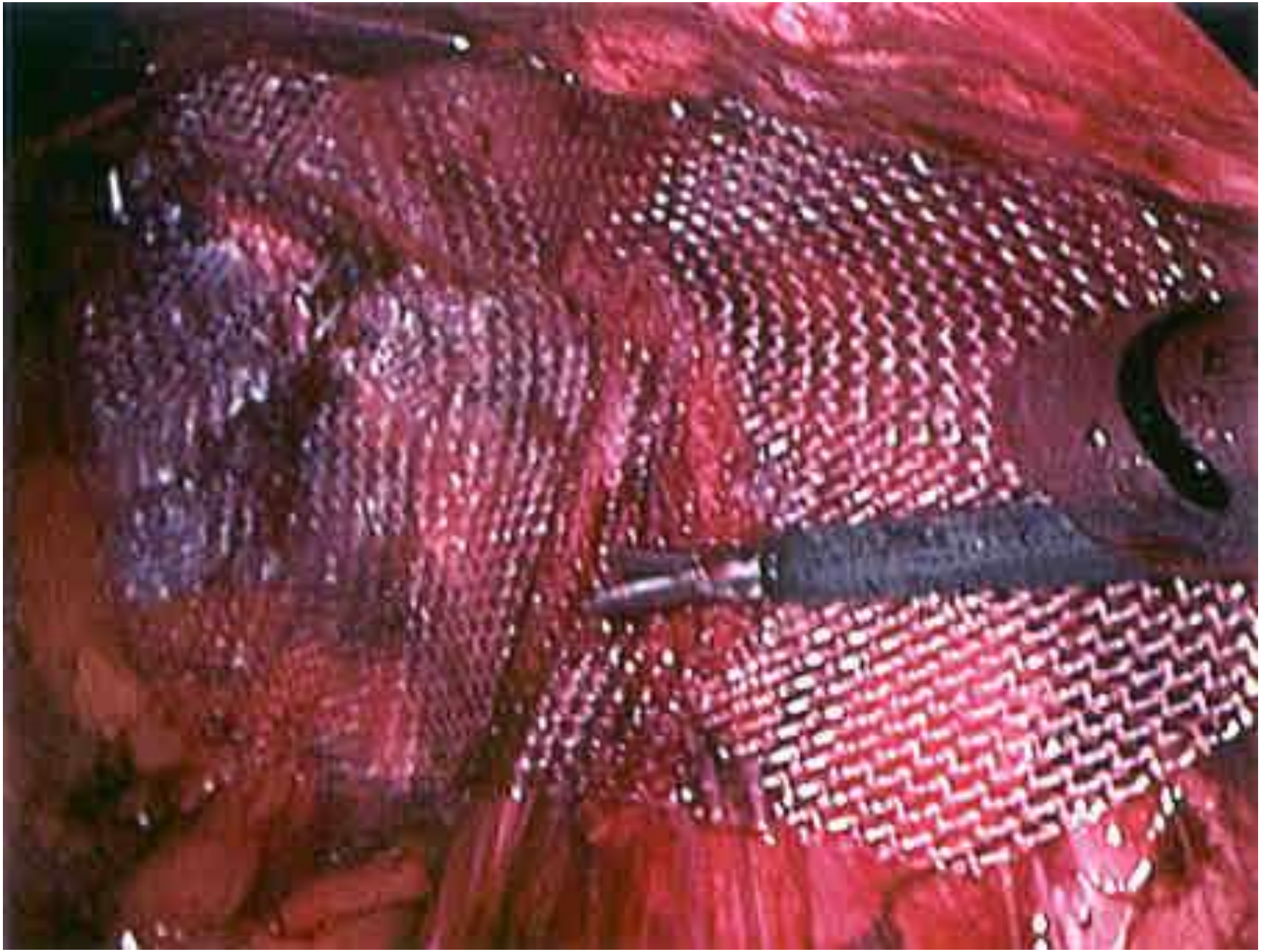

Zalecenie pooperacyjne:

Unikanie dźwigania w ciągu pierwszych trzech miesięcy.

Dziękuję za uwagę