LIMFADENOPATIA

Węzły chłonne:

- Obwodowe narządy limfatyczne.
- Drenaż poszczególnych regionów.
- Aktywne filtry (recepcja, organizacja i wykonywanie reakcji odpornościowych.
- Obce antygeny – makrofagi & limfocyty.
- Nasilenie czynności węzła – powiększenie.

Węzeł chłonny – budowa:

- Zabudowany z łącznotkankowego zrębu (3 przestrzenie):
  - Strefa podtorebkowa (korowa) – Limfocyty B, centra rozrodcze.
  - Strefa przykorowa – Limfocyty T.
  - Strefa rdzeniowa – naczynia eferentne.

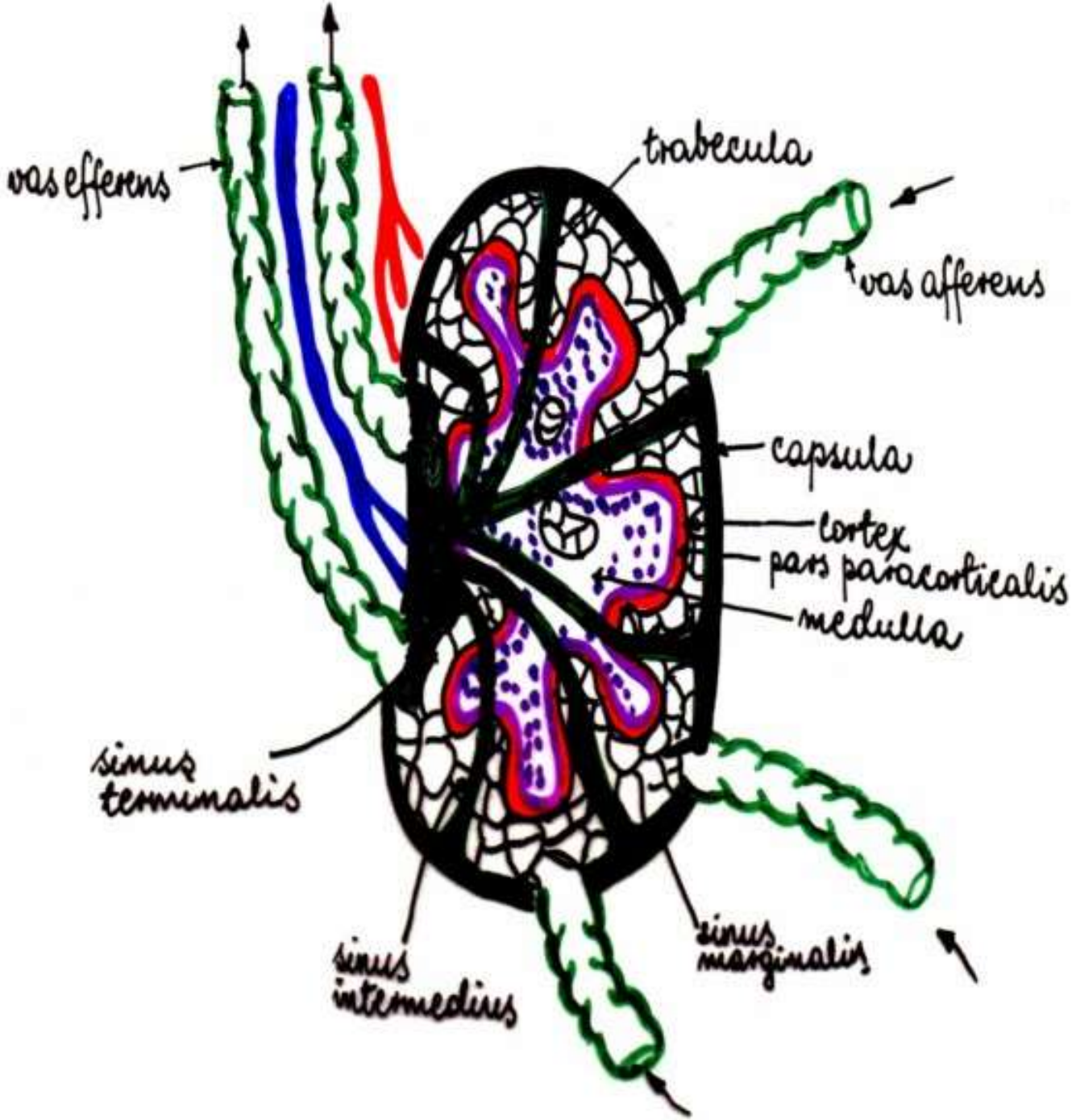
vas efferens
trabecula
vas afferens
capsula
cortex
pars paracorticalis
medulla
sinus terminalis
sinus intermedius
sinus marginalis

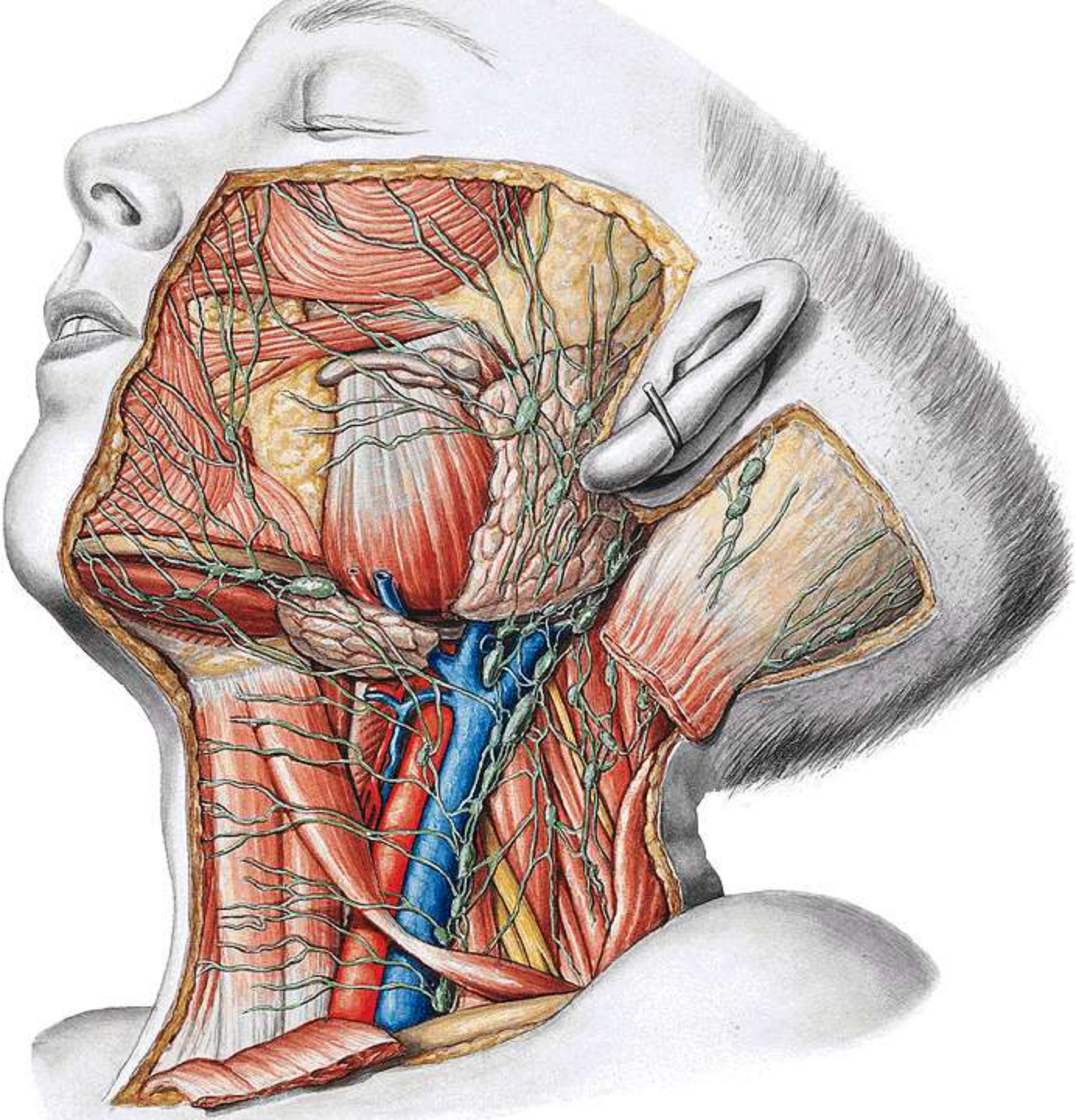

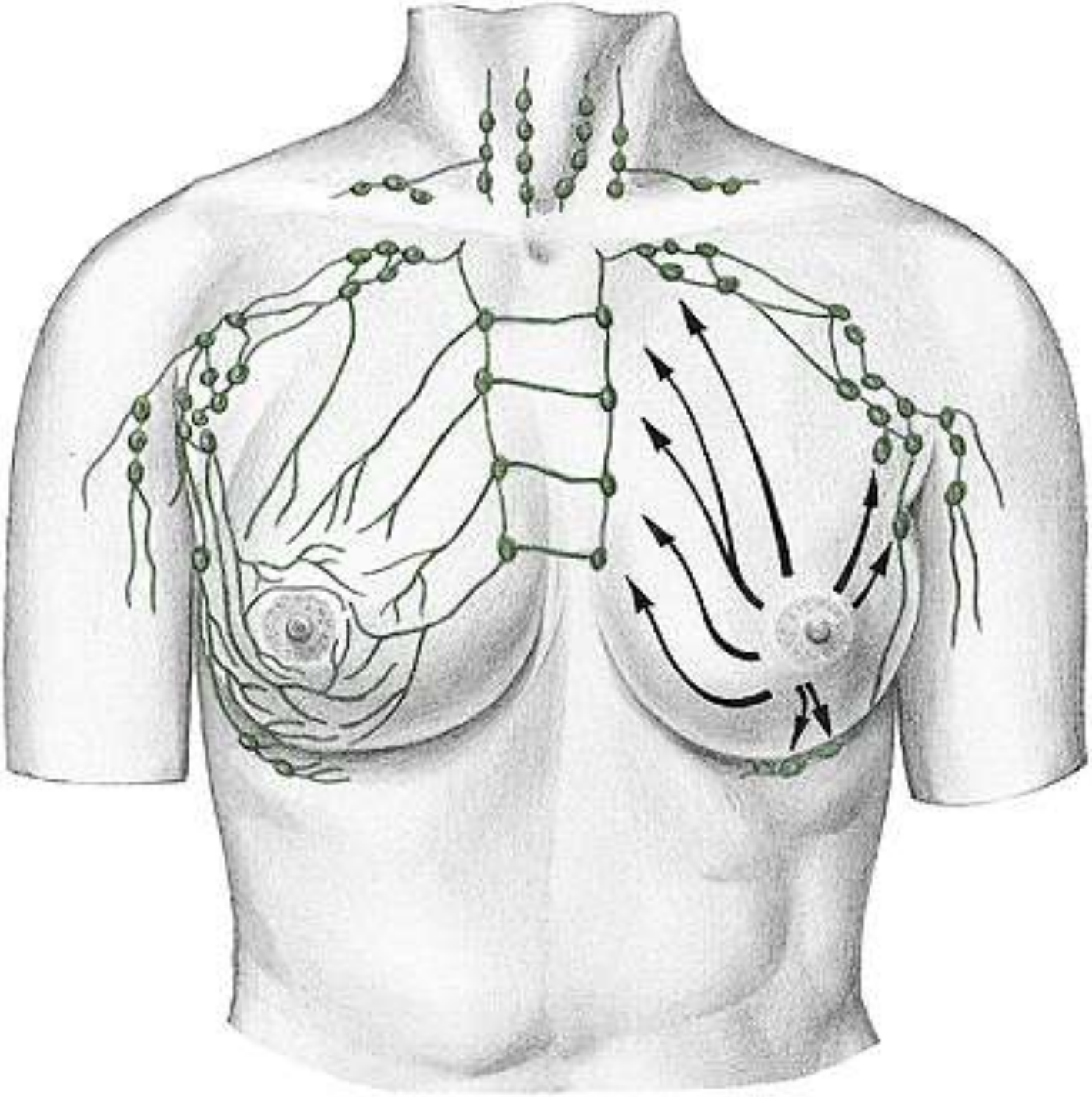

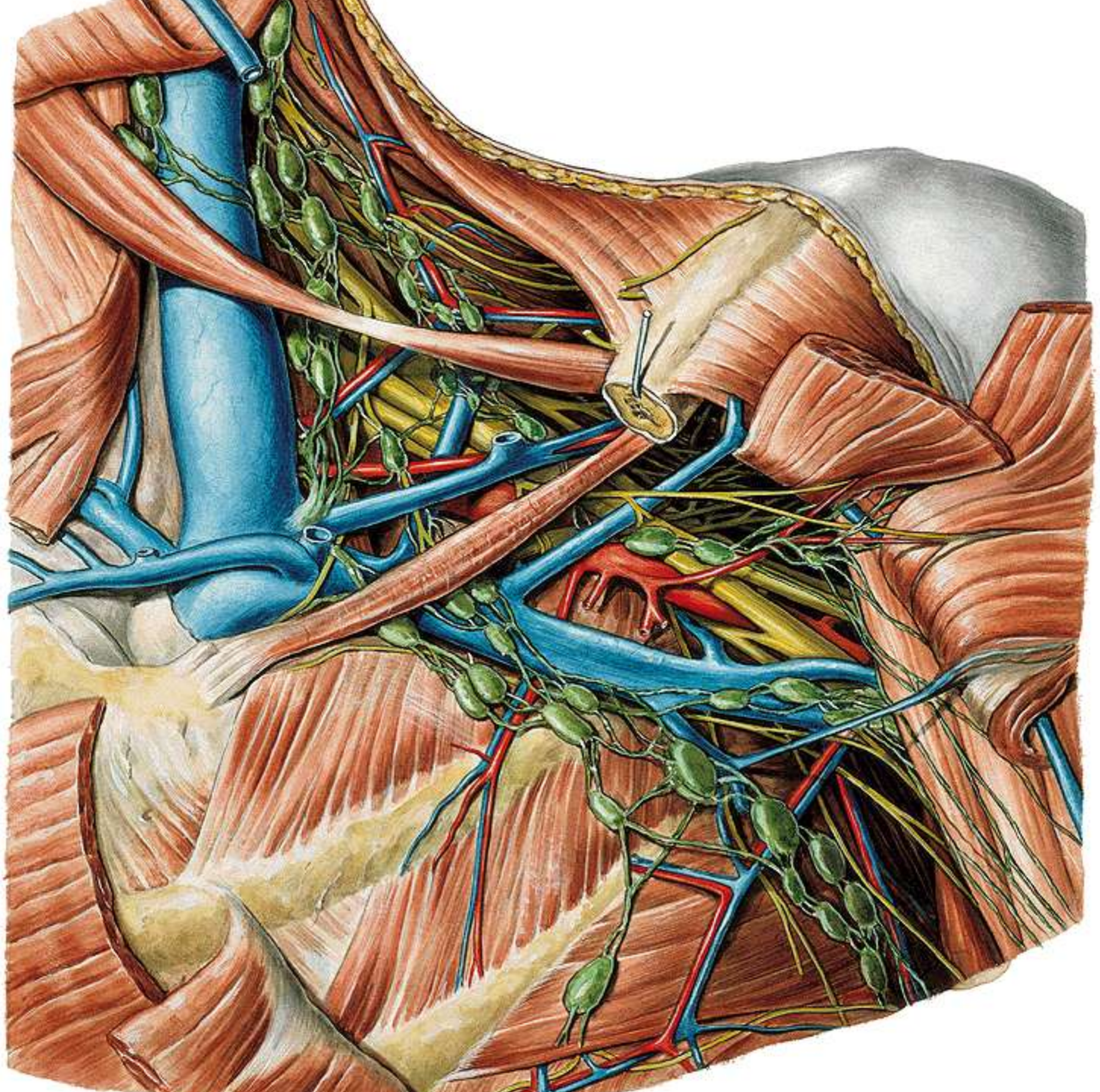

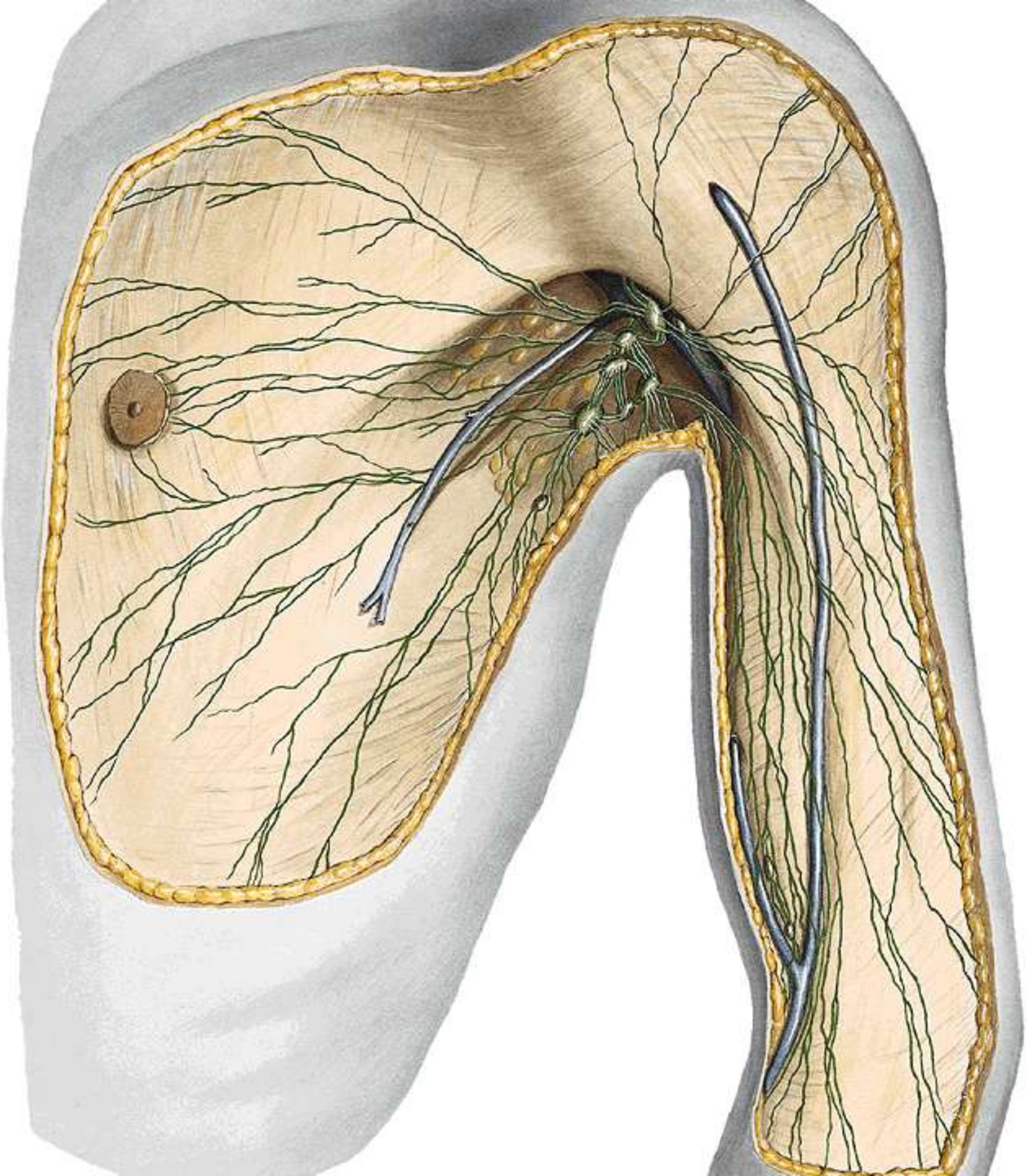

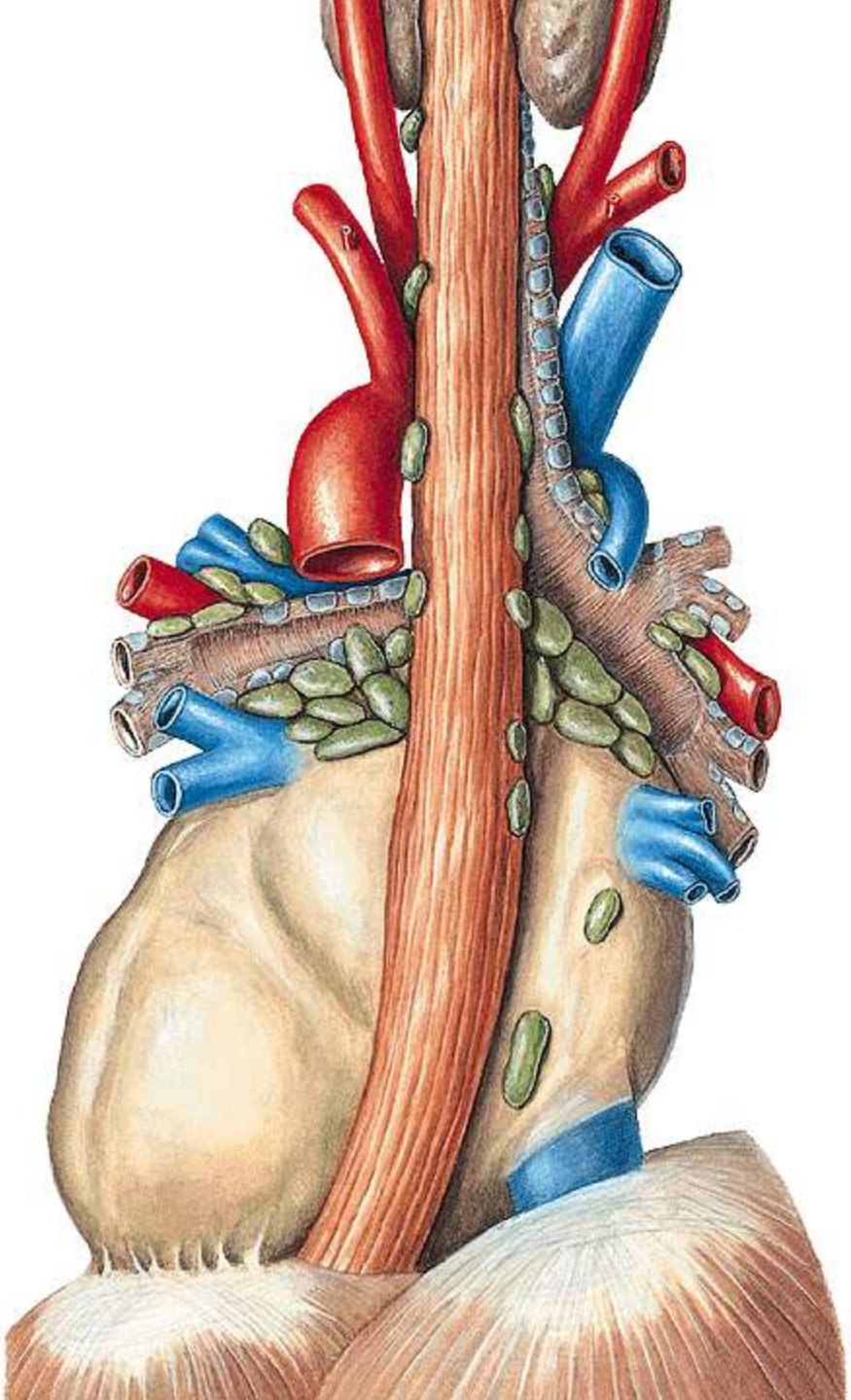

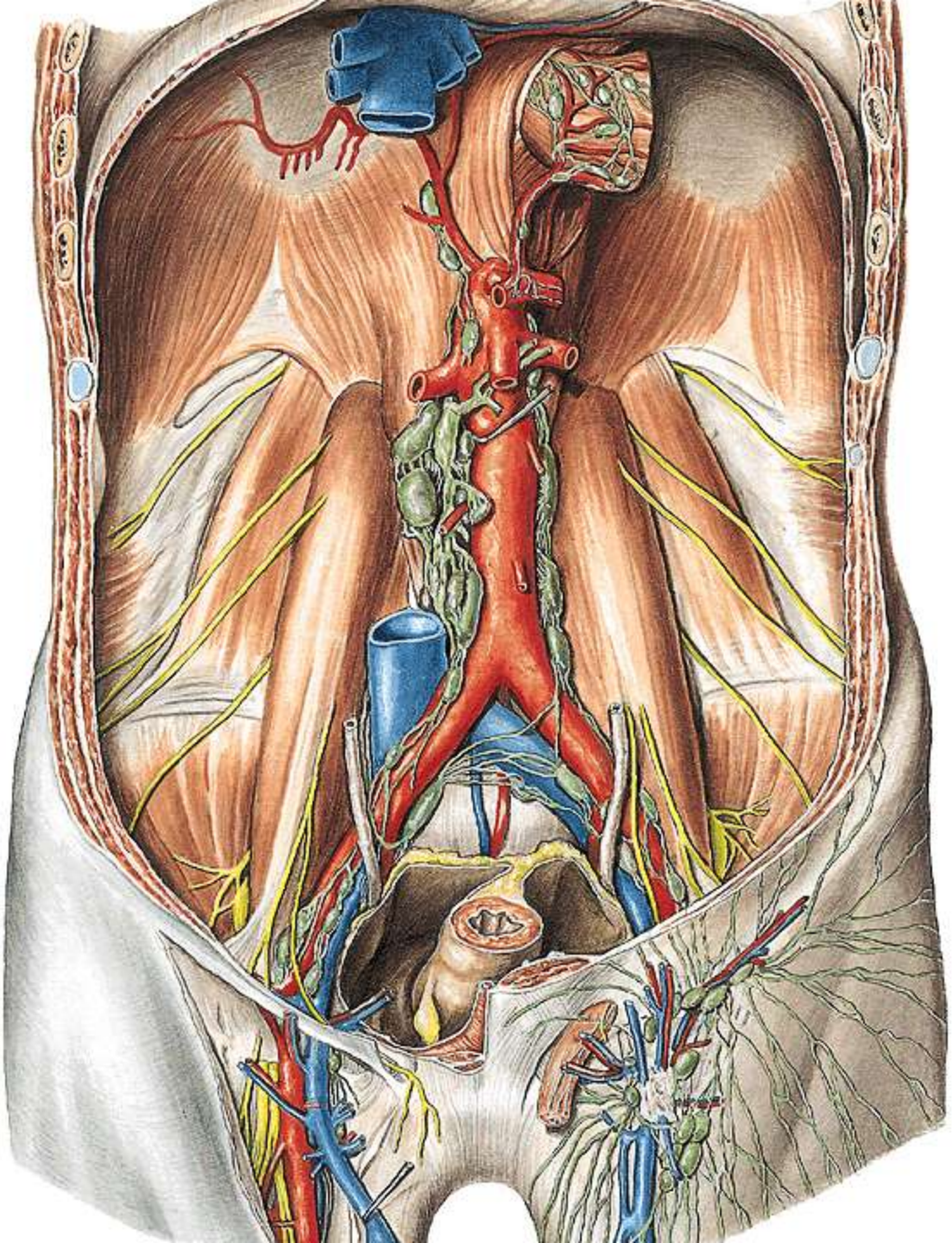

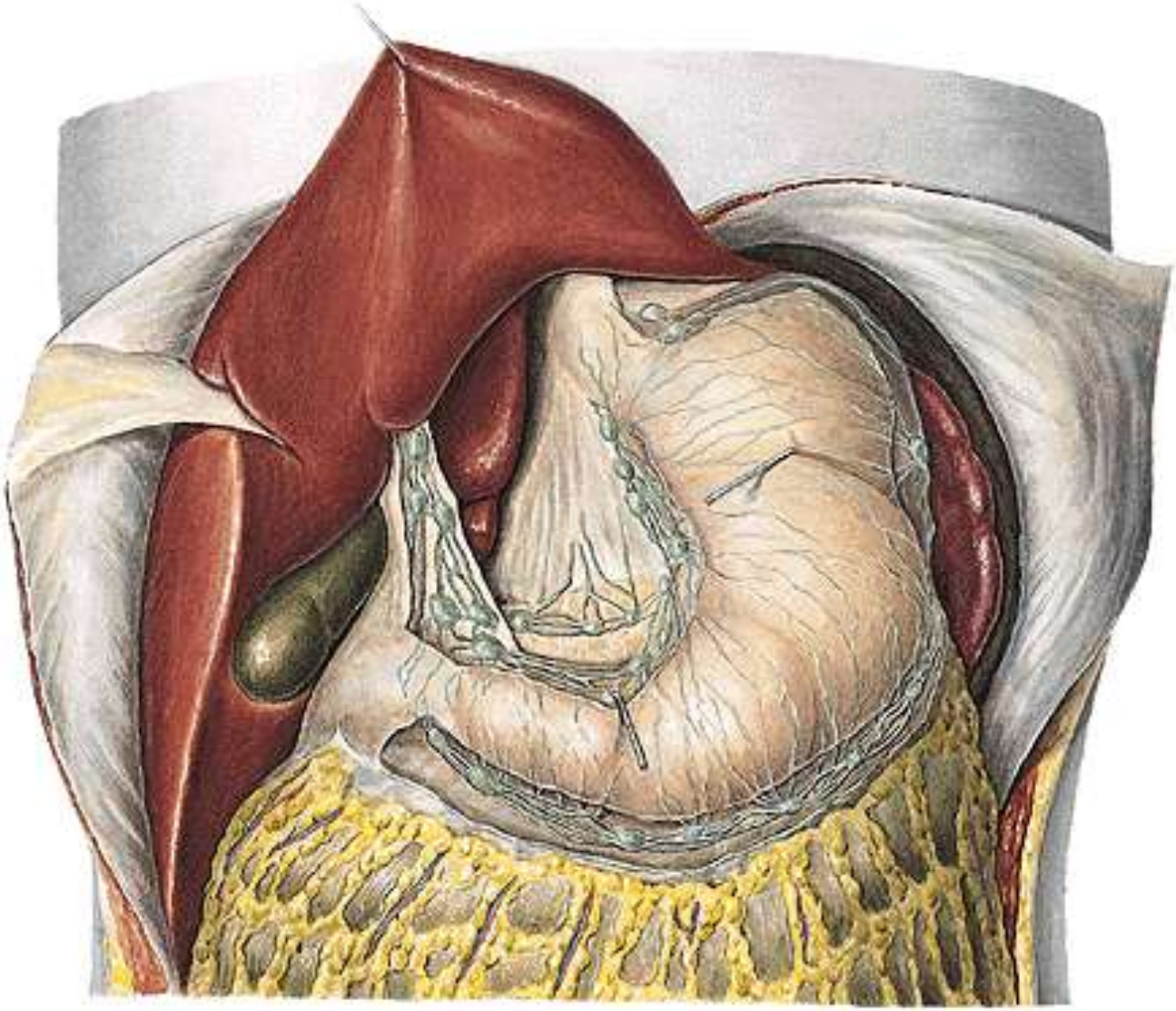

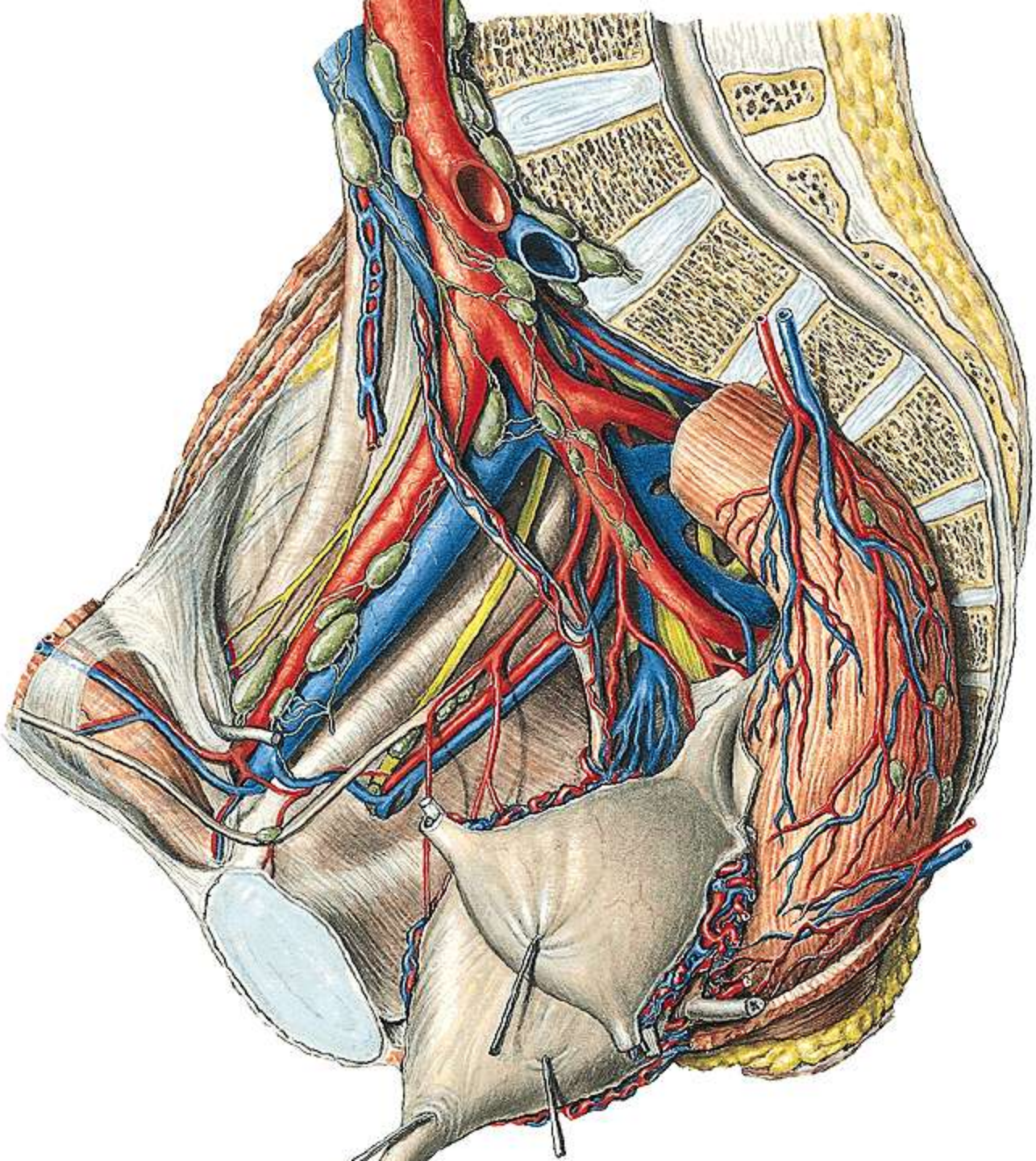

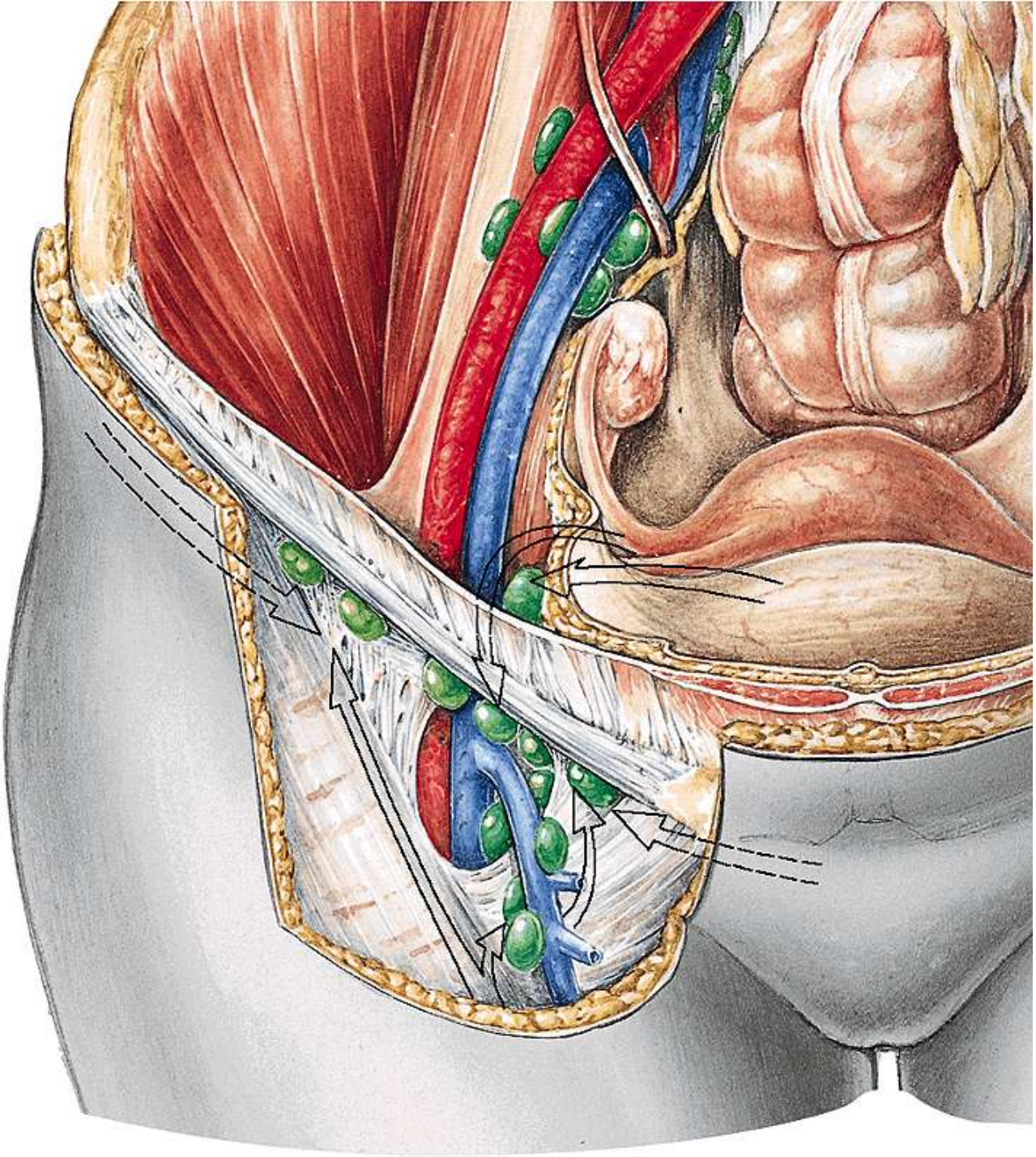

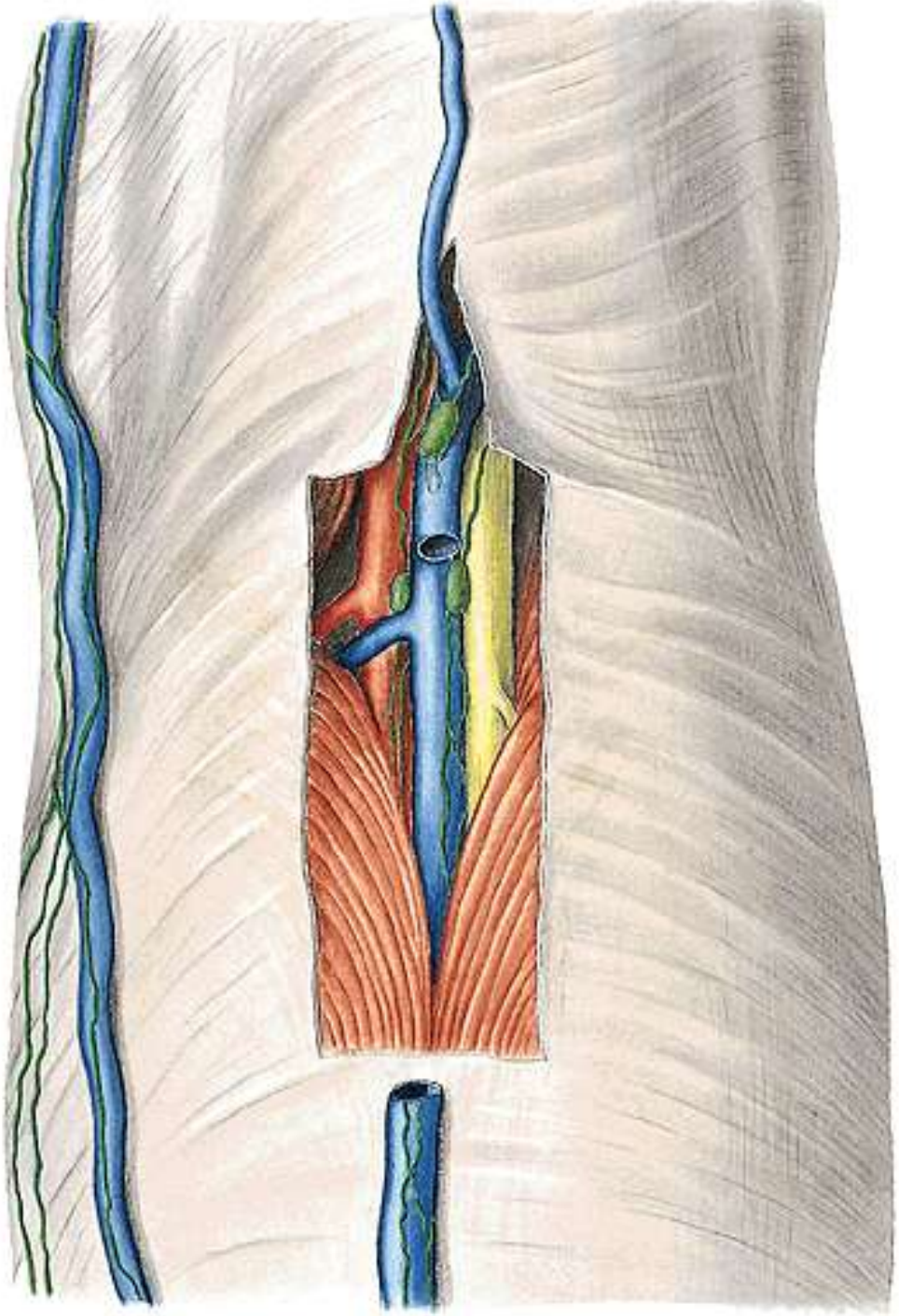

Limfadenopatia (powiększenie węzłów chłonnych):

- Kryteria powiększenia węzłów chłonnych:
  - Węzły > 10 mm w największym wymiarze z wyjątkiem.
    - Łokciowych powierzchownych (> 5 mm).
    - Pachwinowych (> 15 mm).
- Norma: wyczuwalne małe węzły szyjne, pachowe, pachwinowe.
- Patologia:
  - Każde powiększenie węzłów:
    - Zausznych.
    - Łokciowych.
    - Nad i podobojczykowych.

Analiza...

- Wiek pacjenta.
- Zlokalizowana czy uogólniona.
- Tempo narastania powiększenia węzłów chłonnych.
- Badanie palpacyjne:
  - Bolesność (infekcja, po alkoholu = HD)
  - Spoistość.
    - Bolesne, ucieplone, zaczerwienione, chełboczące
      = miejscowy proces zapalny.
    - Twarde jak kamień, ściśle powiązane z tkankami
      = przerzuty nowotworowe lub mięsaki tk. miękkich.
    - Konsystencja gumy, przesuwalne
      = chłoniaki.

Etiologia:

- Infekcje:
  - Bakteryjne.
  - Mykobakteryjne.
  - Grzybicze.
  - Wirusowe.
  - Pasożytnicze.
- Schorzenia o podłożu immunologicznym:
  - Choroby reumatyczne.
  - Choroba posurowicza.
  - Sarkoidoza.
  - Reakcje na leki: np. hydantoina.

Etiologia:

Nowotwory:

- Układu krwiotwórczego.
- Pozostałe.

Inna lub nieznana etiologia:

- Atypowe zespoły limfoproliferacyjne o nieznanej przyczynie:
  - Limfadenopatia angioimmunoblastyczna, choroba Castlemana, histiocytoza zatokowa z masywną limfadenopatią.
- Limfadenopatia skórna.
- Endokrynopatie:
  - Nadczynność tarczycy, niewydolność kory nadnerczy.
- Lipidozy.

Miejscowe powiększenie węzłów chłonnych:

- Węzły potyliczne:
  - Miejscowy stan zapalny: wszawica, grzybica, łojotokowe zapalenie skóry głowy.
- Węzły przeduszne:
  - Zespół oczno - gruczołowy: chlamydie, adenowirusy, tularemia, listerioza, tbc, kiła, grzybica sporotrychowa, choroba kociego pazura, HSV.
- Węzły podżuchwowe i kąta żuchwy:
  - Miejscowy stan zapalny.
  - Kiła drugorzędowa.
  - Choroba kociego pazura.
  - Gronkowiec złocisty.
  - Mycoplasma hominis.

Miejscowe powiększenie węzłów chłonnych (węzły szyjne):

- Infekcje:
  - wirusowe: górnych dróg oddechowych, zesp. mononukleozy.
  - Bakteryjne: gronk. zł. , bruceloza, paciork. beta hem. Gr. A, HiB, błonica, tbc, prątki atypowe, trąd, tularemia.
  - Grzybicze: histoplazmoza, candida, grzybica sporotrychowa.
  - Pierwotniaki i pasożyty (toxo, larwy hypoderma bovis, leptospiroza).
  - inne:
    - Choroba kociego pazura.
    - Sarkoidoza.

Miejscowe powiększenie węzłów chłonnych (węzły szyjne):

- Nowotwory:
  - HD, NHL, białaczki.
  - Neuroblastoma.
  - RMS
- Histiocytozy (LCH).
- Różne:
  - Choroba Kawasaki.
  - Limfadenopatia poszczepienna.

Miejscowe powiększenie węzłów chłonnych (węzły nadobojczykowe):

- Lewe:
  - Proces w obrębie nadbrzusza.
- Prawe:
  - Proces w obrębie klatki piersiowej.

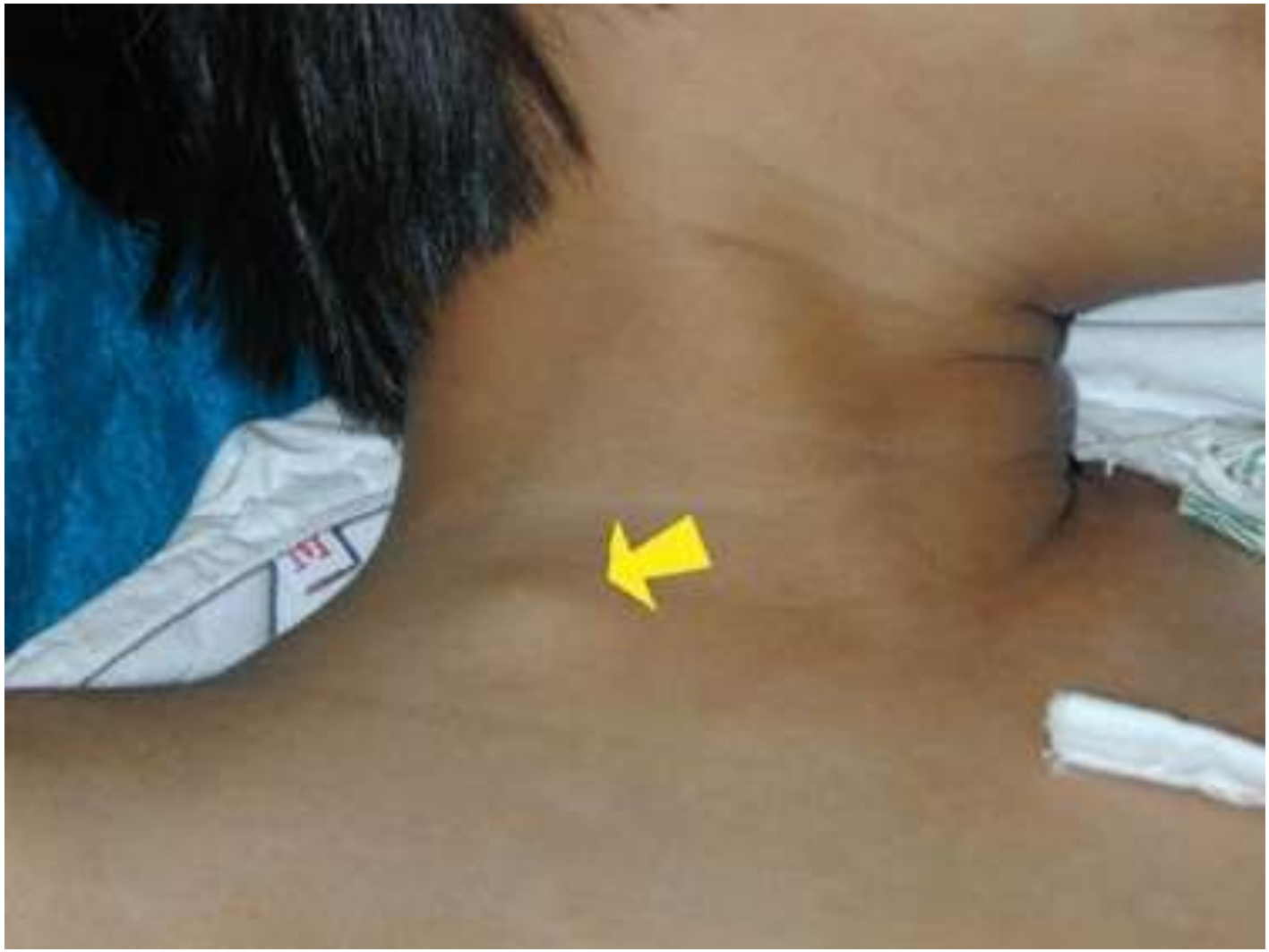

Miejscowe powiększenie węzłów chłonnych (węzły śródpiersia):

- Bakeryjne:
  - Tbc.
  - Prątki atypowe.
- Grzybicze:
  - Kokcidomykoza.
  - Histoplazmoza.
  - Pneumoconicosis.
- Nowotwory:
  - Chłoniaki.
  - Białaczki.
  - Nowotwory lite.
- Różne:
  - Mukowiscydoza,
  - Sarkoidoza,
  - Łagodny przerost węzłów chłonnych.

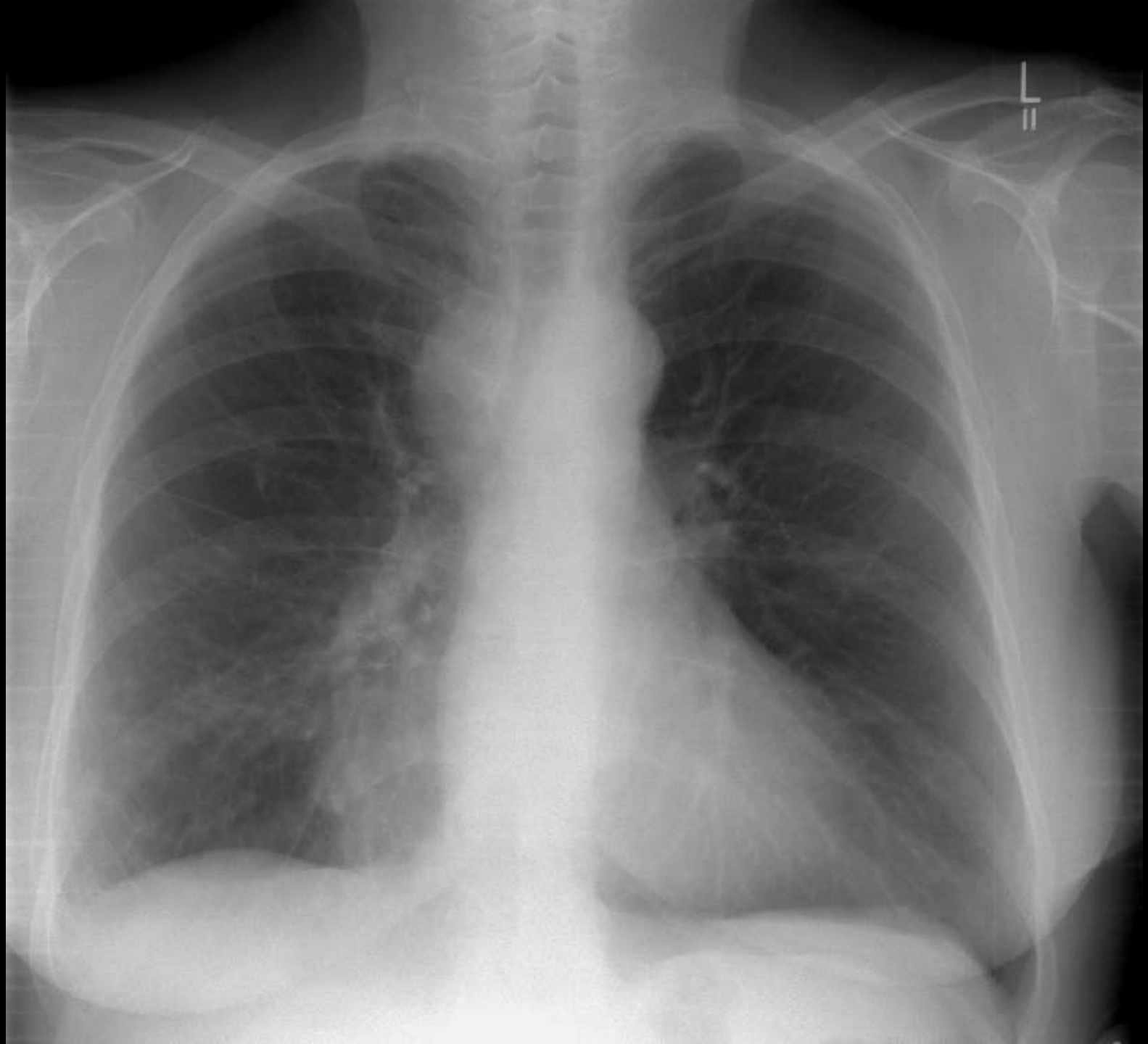
L

Miejscowe powiększenie węzłów chłonnych (węzły pachowe):

- Miejscowy stan zapalny.
- Nowotwory:
  - NHL.
  - HD.
  - Złośliwa histiocytoza.
- Różne :
  - Po szczepieniu BCG.
  - Choroba kociego pazura.
  - Grzybica sporotrychowa.
  - Gorączka po ugryzieniu przez szczura.

Miejscowe powiększenie węzłów chłonnych (węzły łokciowe):

- Miejscowy stan zapalny.
- Kiła.
- Choroba kociego pazura.
- Tularemia.
- Grzybica sporotrychowa.

Miejscowe powiększenie węzłów chłonnych:

- Węzły brzucha i miednicy:
  - Miejscowy stan zapalny.
  - Ostre zap. węzłów chłonnych trzustki.
  - Chłoniaki, neuroblastoma.

- Węzły biodrowe:
  - Infekcje bakteryjne.
  - Nowotwory miednicy mniejszej.

Miejscowe powiększenie węzłów chłonnych:

- Węzły pachwinowe:
  - Miejscowy stan zapalny.
  - Ziarniniak weneryczny i zmiana pierwotna.
  - Dżuma i wąglik.
  - Chłoniaki, złośliwa histiocytoza.
  - Sklerodermia i riketsjozy.
  - Nowotwory miednicy mniejszej.
- Węzły podkolanowe:
  - Miejscowy stan zapalny.

Uogólnione powiększenie węzłów chłonnych (2 lub 3 okolice):

Infekcje:

- Bakteryjne.
- Krętkowe.
- Grzybicze.
- Wirusowe.

Schorzenia o podłożu immunologicznym:

- Kolagenozy (młodzieńcze rzs, toczeń układowy)
- Choroba posurowicza.

Nowotwory:

- Układu krwiotwórczego HD, NHL, ALL, AML, neuroblastoma.
- Limfadenopatia angioimmunoblastyczna.

Histiocytozy:

- LCH

Uogólnione powiększenie węzłów chłonnych:

- Choroby spichrzeniowe: Niemana - Picka, Gauchera
- Odczyny polekowe (fenytoina, mefenytoina, pyrimetamina, leki: przeciwtrądowe, tarczycowe, fenylobutazon, allopurinol, izoniazyd).
- AIDS.
- Przyczyny różne:
  - Przewlekła limfadenopatia rzekomochłoniakowa.
  - Przewlekła dysgammaglobulinemia z limfadenopatią.
  - Limfadenopatia angioimmunoblastyczna.
  - Nadczynność tarczycy.
  - Wywołane infekcją EBV po transplantacji.

Zespół mononukleozy.

Objawy kliniczne:

- Gorączka.
- Wysiękowe zapalenie migdałków. } (98 - 100%)
- Limfadenopatia.
- Splenomegalia (50 - 75%).
- Wybroczyny na podniebieniu (30 - 50%).
- Hepatomegalia (10 - 20%).
- Obrzęk powiek (30%).

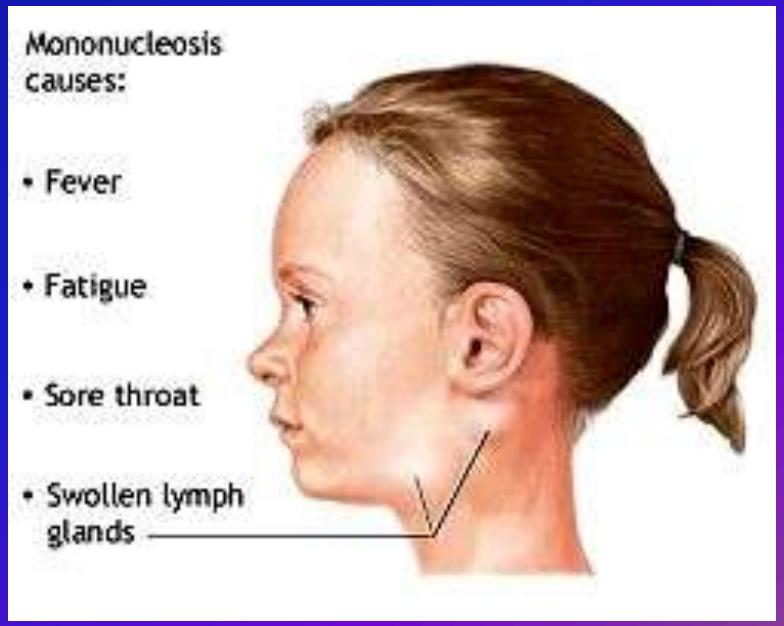

Diagnostyka:

- Hematologiczna
  - Względna i bezwzględna limfocytoza.
  - Atypowe limfocyty (mononukleary) stanowią co najmniej 20%.

- Czynniki etiologiczne:
  - Wirus EBV (90%).
  - CMV (5%).
  - Toxoplasma gondi.
  - Inne (adeno, różyczki, wzw).

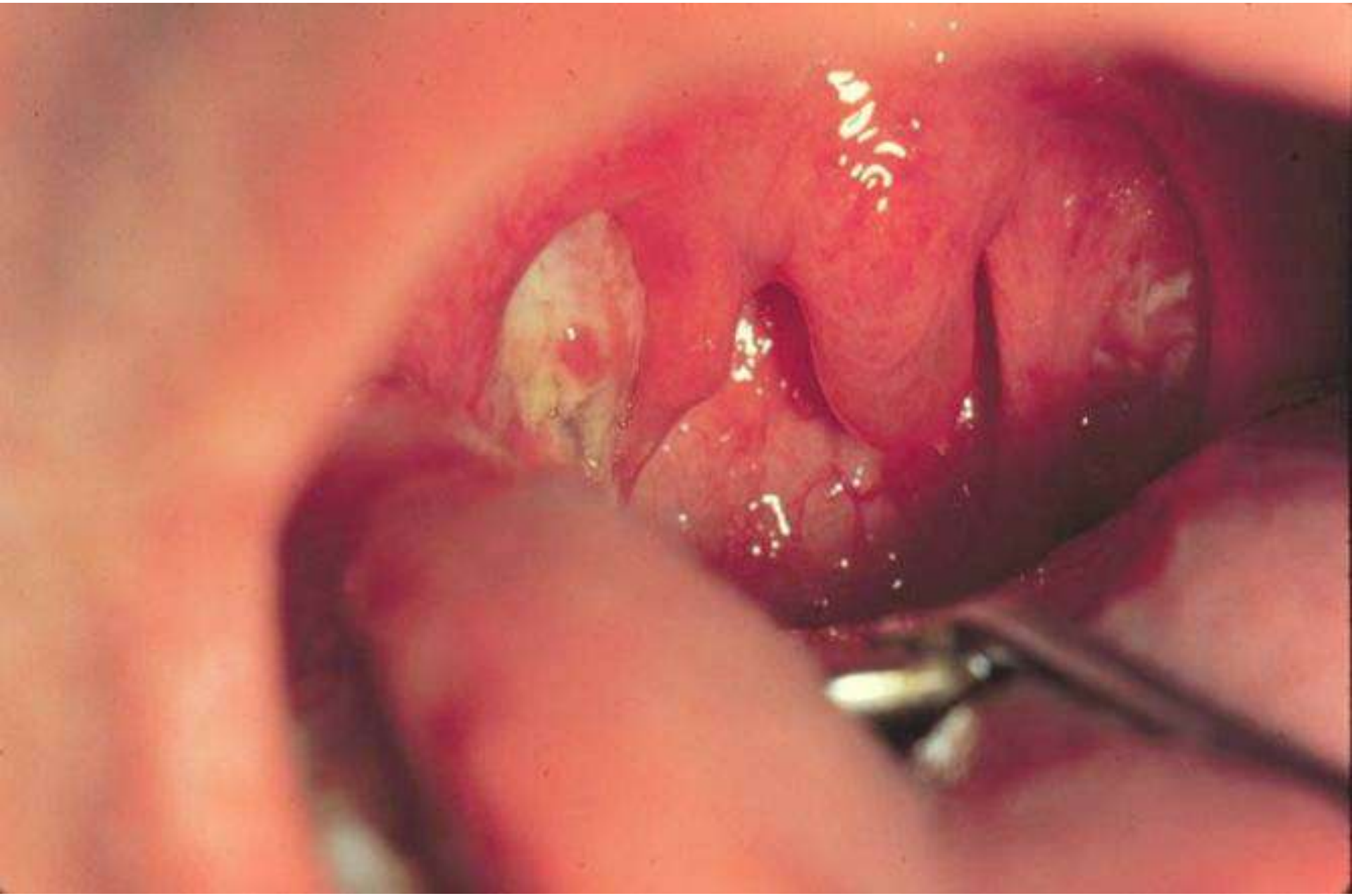

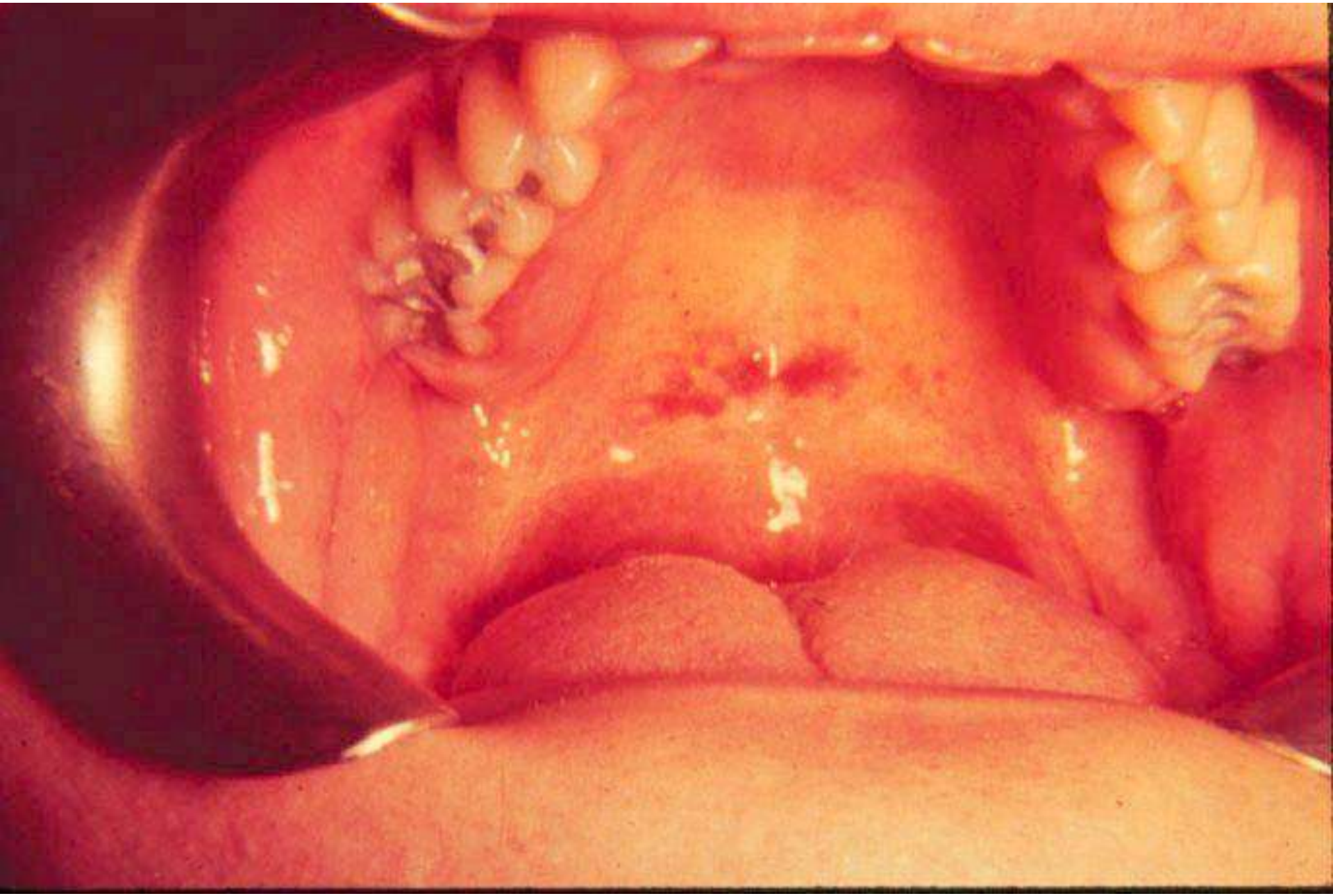

BIAŁACZKI – OBJAWY SUGERUJĄCE:

- Bladość.
- Osłabienie i apatia.
- Gorączka.
- Bóle kostne.
- Hepatosplenomegalia.
- Skaza krwotoczna:
    - Wybroczyny i podbiegnięcia krwawe.
    - Wylewy dospojówkowe.
- Powiększenie węzłów chłonnych.

Cechy węzłów chłonnych obwodowych nasuwających podejrzenie choroby nowotworowej:

Umiejscowienie	wyłącznie lub dominująco powiększone w dolnym odcinku szyi, szczególnie nadobojczykowe, położone za małżowiną uszną, pachowe, pachwinowe*
Rozmiary	większe niż 2,5 cm, szybko zwiększające się (w ostrych białaczkach i nieziarniczych chłoniakach złośliwych), wolne narastanie w chorobie Hodgkina i tendencja do zrastania się ze sobą – tworzenie pakietów
Konsystencja	raczej twarde, niebolesne przy badaniu, niechełboczące, skóra nad nimi nie zmieniona zapalnie**
Czas trwania	powiększony węzeł lub węzły, które pozostają duże przez 2–3 tygodnie po uprzednim leczeniu antybiotykiem wobec objawów nasuwających wstępnie rozpoznanie zmian zapalnych**, węzły nie zmniejszające się w ciągu 5–6 tygodni lub nie dochodzące do normalnych rozmiarów po 10–12 tygodniach, zwłaszcza jeżeli występują: nie wyjaśniona gorączka, zmniejszenie masy ciała, hepatosplenomegalia; węzły w dolnym odcinku szyi i nadobojczykowe wymagają pilnej biopsji węzła oraz badań (morfologia, rozmaz, płytki, rtg klatki piersiowej i in.)

Powiększenie węzłów chłonnych – postępowanie:

- Powiększające się węzły chłonne są wskazaniem do biopsji.
- Pacjenci z umiarkowanie powiększonymi węzłami mogą być obserwowani (w czasie 2–3 tygodni większość wraca do normy).
- Pacjenci z limfadenopatią szyjną i umiarkowanym odczynem zapalnym, gorączką → empiryczna antybiotykoterapia.
- Rozszerzona diagnostyka lub konsultacja w Poradni Hematoonkologicznej wskazana gdy:
  - Brak odpowiedzi na leczenie antybiotykami.
  - Węzły chłonne zmniejszają się, a następnie powiększają.
  - Średnica węzła > 3 cm.

Dziękuję.