Guz w jamie brzusznej

W aspekcie badania palpacyjnego:

- Guz nowotworowy
- Guz zapalny
- Każdy powiększony narząd

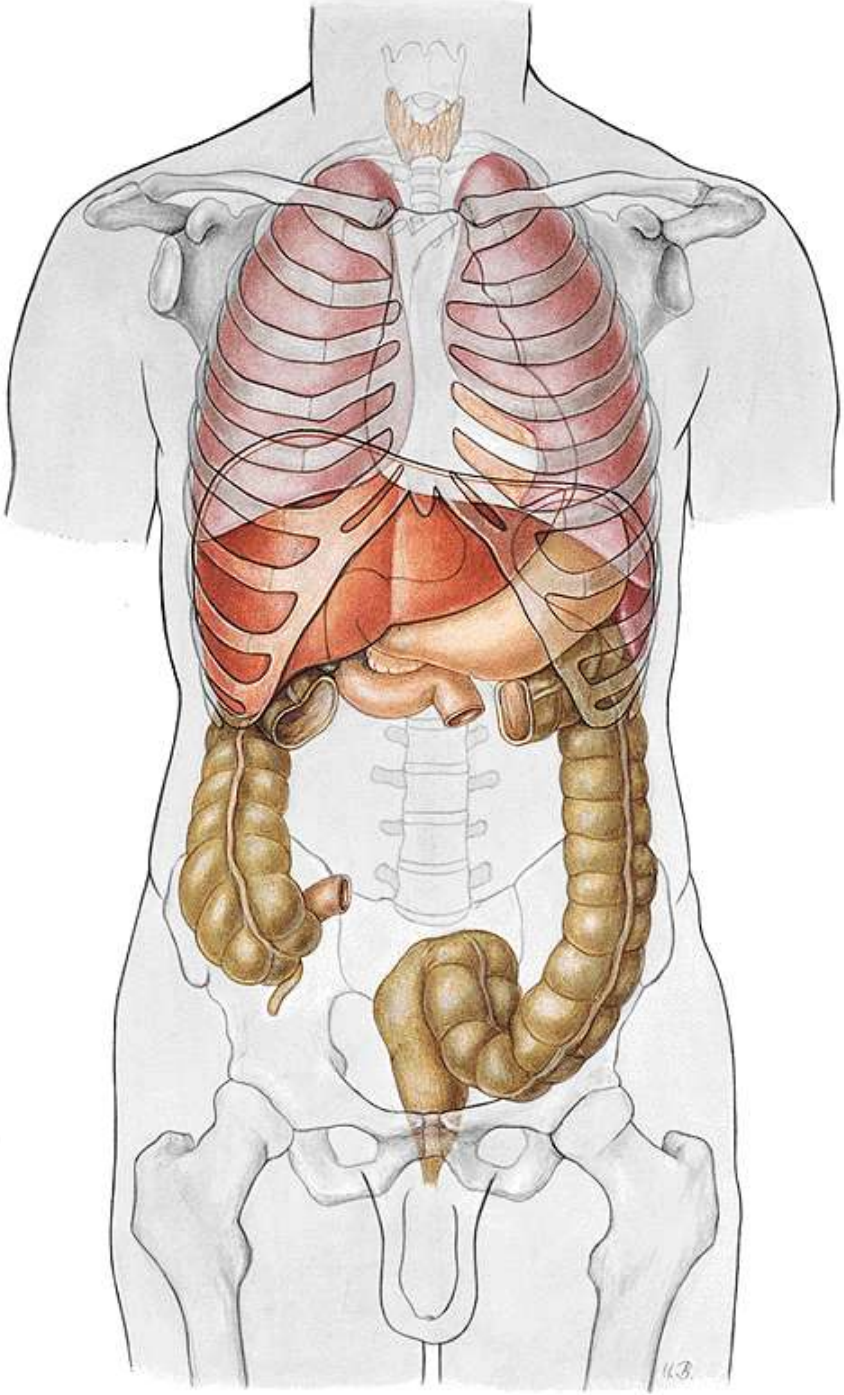
U.B.

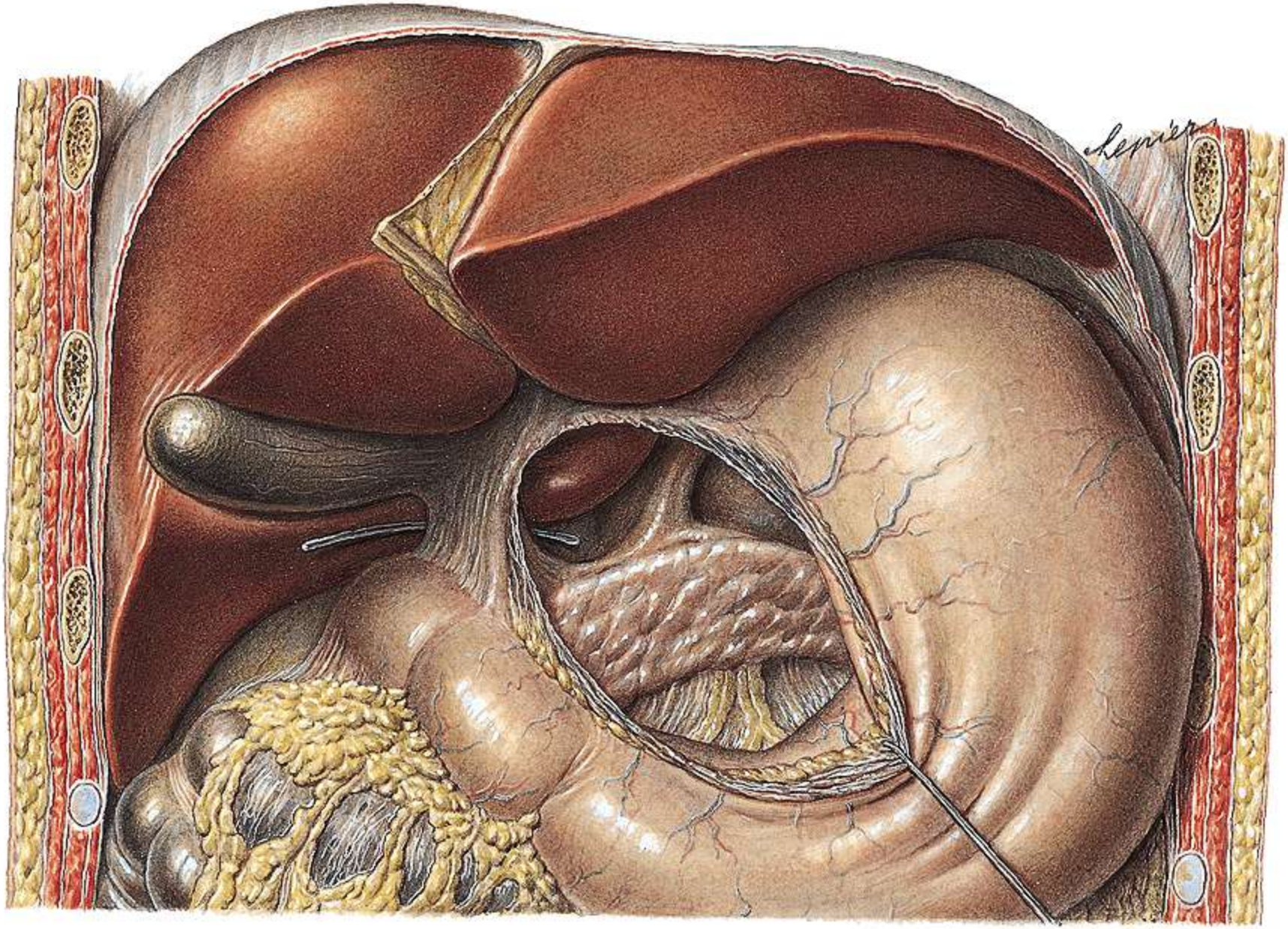
Lepiers

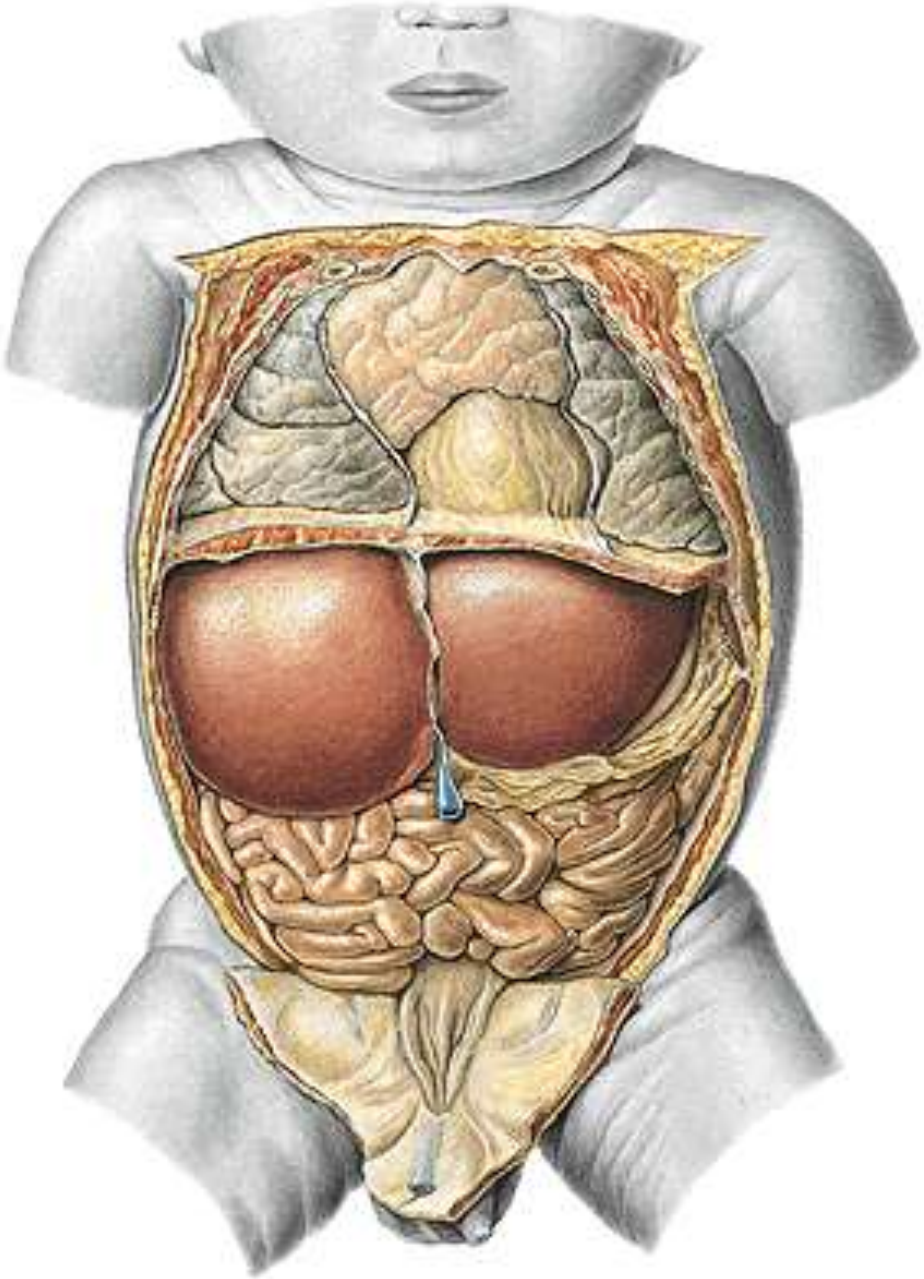

Powiększenie wątroby (hepatomegalia):

Wyczuwalny twór jest wątrobą jeżeli:

- Wystaje spod prawego łuku żebrowego.
- Nie można wyodrębnić jego górnej granicy.
- Porusza się wraz z ruchami oddechowymi.
- Wykazuje stłumiony odgłos opukowy.
- Jego brzeg jest ostry lub zaokrąglony.

Przyczyny powiększenia wątroby wg zestawienia Browse’a:

Wątroba gładka, brak żółtaczki:

- Prawokomorowa niewydolność krążenia.
- Marskość wątroby.
- Stłuszczenie wątroby.
- Blok nadwątrobowy (zespół Budda-Chiariego).
- Amyloidoza (skrobiawica) wątroby.
- Choroby zakaźne.

Wątroba gładka, żółtaczka:

- Wirusowe zapalenie wątroby.
- Żółtaczka mechaniczna.
- Zapalenie dróg żółciowych.
- Mnogie ropnie wątroby.

Wątroba o powierzchni nierównej, brak żółtaczki:

- Przerzuty nowotworowe do wątroby.
- Pierwotny nowotwór wątroby.
- Marskość wielkoguzkowa.
- Torbiele wątroby.

Wątroba o powierzchni nierównej, żółtaczka:

- Przerzuty nowotworowe do wątroby.
- Pierwotny nowotwór wątroby.
- Marskość wielkoguzkowa.
- Torbiele wątroby.
- Ropień wątroby.

Niekiedy część prawego płata wątroby wydłuża się i w postaci podłużnego tworu sięga do poziomu kości biodrowej.

tzw. **płat Riedla.**

Nie jest to zmiana patologiczna, lecz odmiana budowy anatomicznej prawego płata.

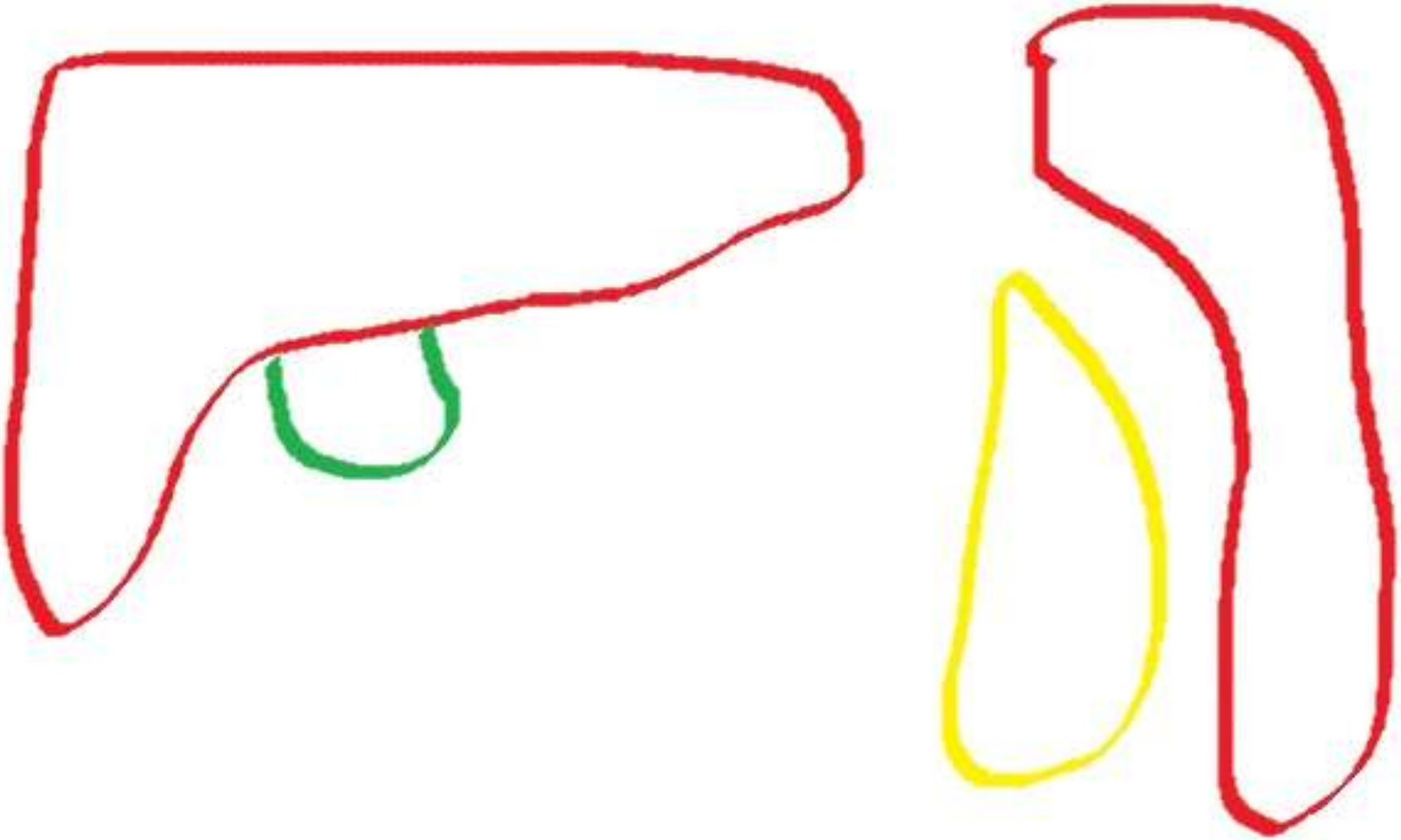

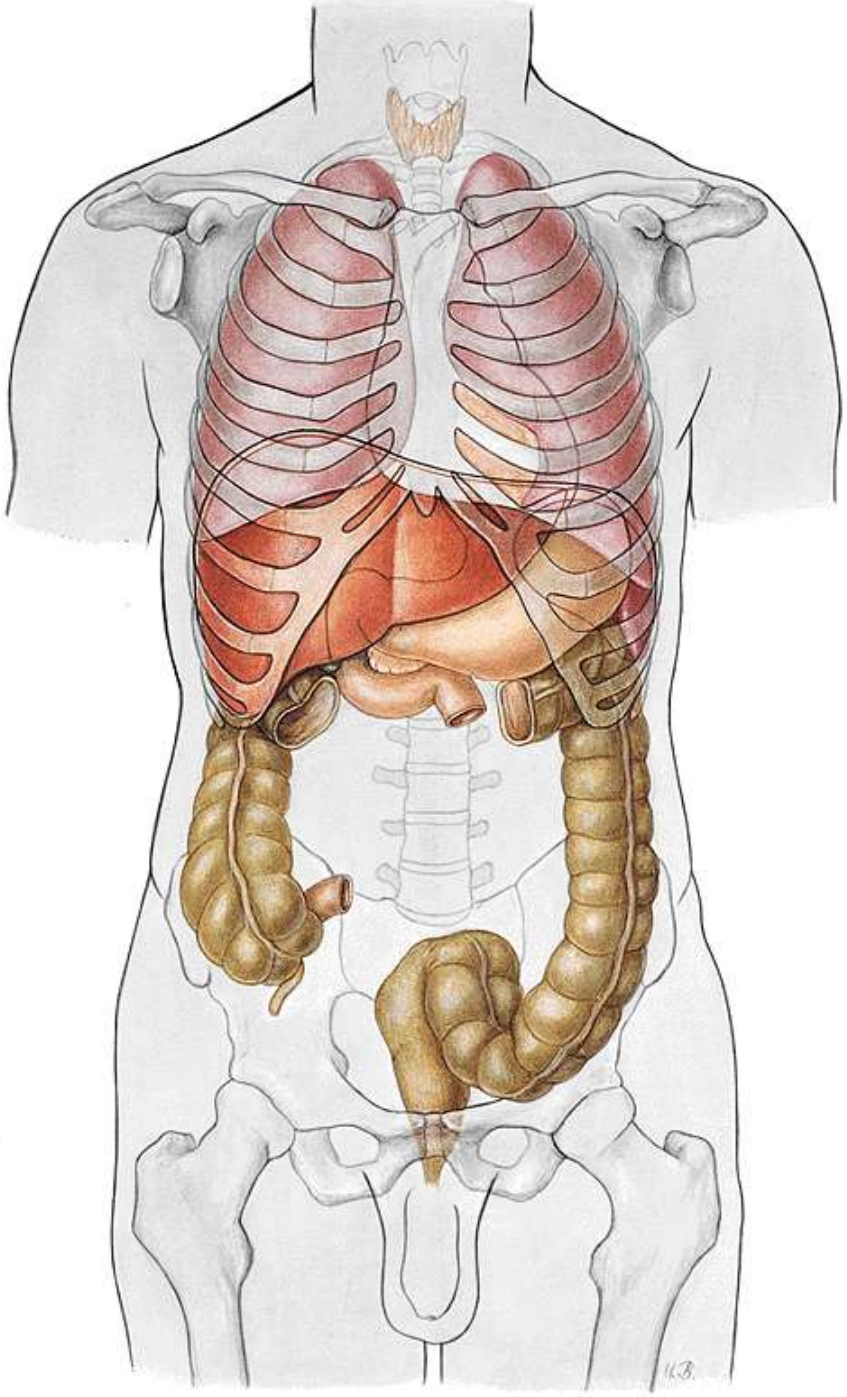

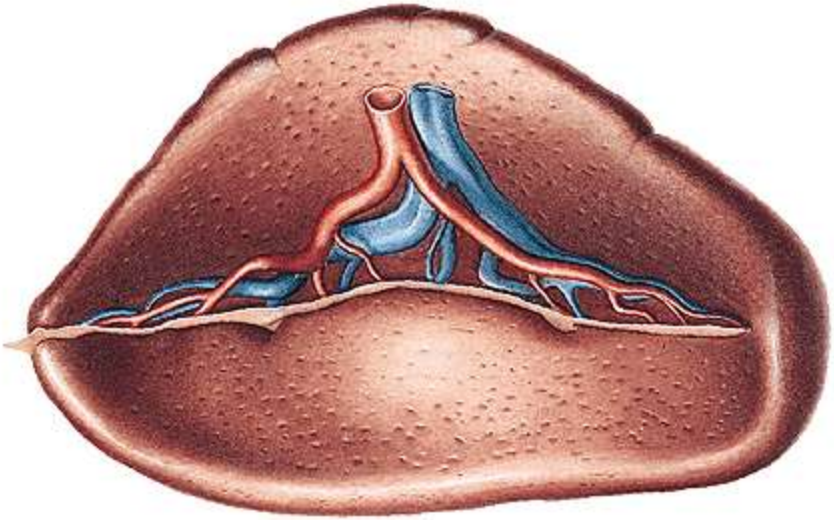

Powiększenie śledziony

- Splenomegalia - powiększenie śledziony, zwykle w przebiegu różnych chorób układowych.
  - masa narządu przekracza 350 g.
  - często prowadzi do hipersplenizmu.
- Hipersplenizm (zespół dużej śledziony): pojęcie kliniczne określające sytuację, gdy powiększeniu śledziony towarzyszą następujące objawy:
  - niedokrwistość
  - leukopenia
  - trombocytopenia

Wyczuwalny twór jest śledzioną:

- Wystaje spod lewego łuku żebrowego i przebiega wzdłuż linii łączącej X żebro z pępkiem.
- Nie można go wyodrębnić od góry spod łuku żebrowego.
- Ma kształt podłużny, a w jego przednim końcu wyczuwa się wręby.
- Porusza się wraz z ruchami oddechowymi.
- Wykazuje stłumiony odgłos opukowy.
- Lepiej badalny jest w położeniu na prawym boku.

Najczęstsze przyczyny powiększenia śledziony (splenomegalii):

- Ostre choroby zakaźne.
- Nadciśnienie wrotne.
- Wirusowe zapalenie wątroby.
- Białaczki ostre i przewlekłe, ziarnica złośliwa,
- Wrodzona żółtaczka hemolityczna.
- Kolagenozy.
- Zawał śledziony.
- Torbiele i inne guzy śledziony.
- Pourazowy krwiak śledziony.

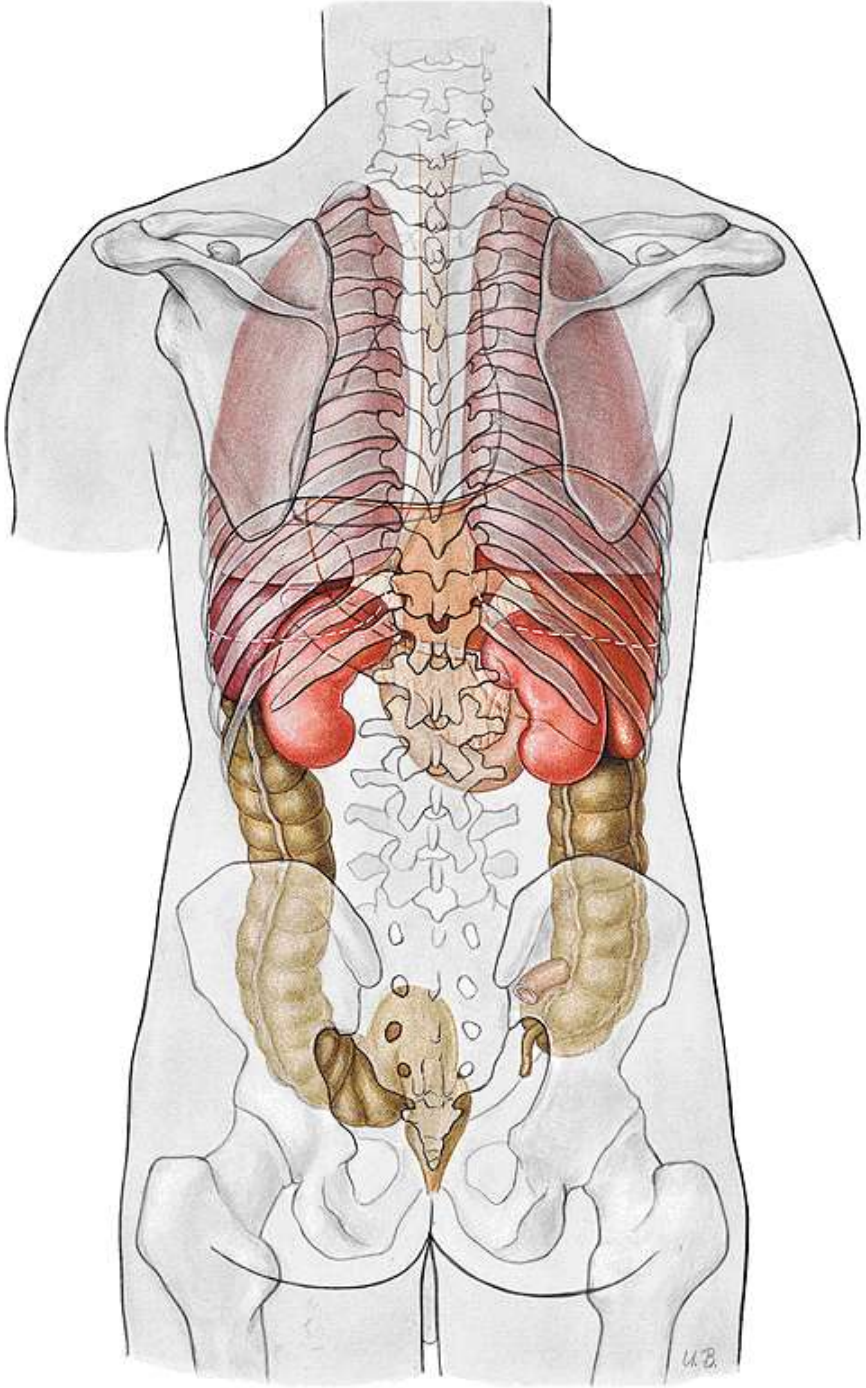

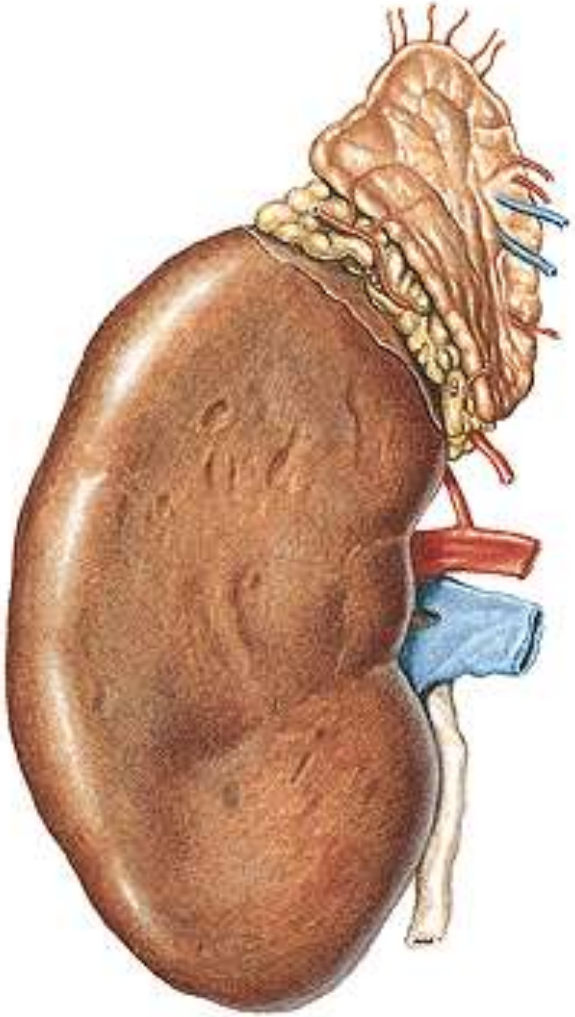

Wyczuwalny twór jest nerką jeżeli:

- Rozciąga się głęboko w kierunku lędźwi.
- Wyczuwalny jest oburęcznie.
- Nie zmienia odgłosu opukowego.
- Stwierdza się bolesność okolicy lędźwiowej na wstrząsanie.
- Objaw balotowania.

Aby stwierdzić **objaw balotowania** lewą ręką uciska się okolicę lędźwiową, a potem prawa ręką odpowiednią okolicę podżebrza. Stwierdza się unoszenie i opadanie guza, który sprawia wrażenie napiętego charakterystycznego balonu.

Powiększenie nerki - przyczyny:

- Wodonercze.
- Roponercze.
- Ropień okołonerkowy.
- Guz nowotworowy.
- Torbiel nerki.
- Torbielowatość nerek.

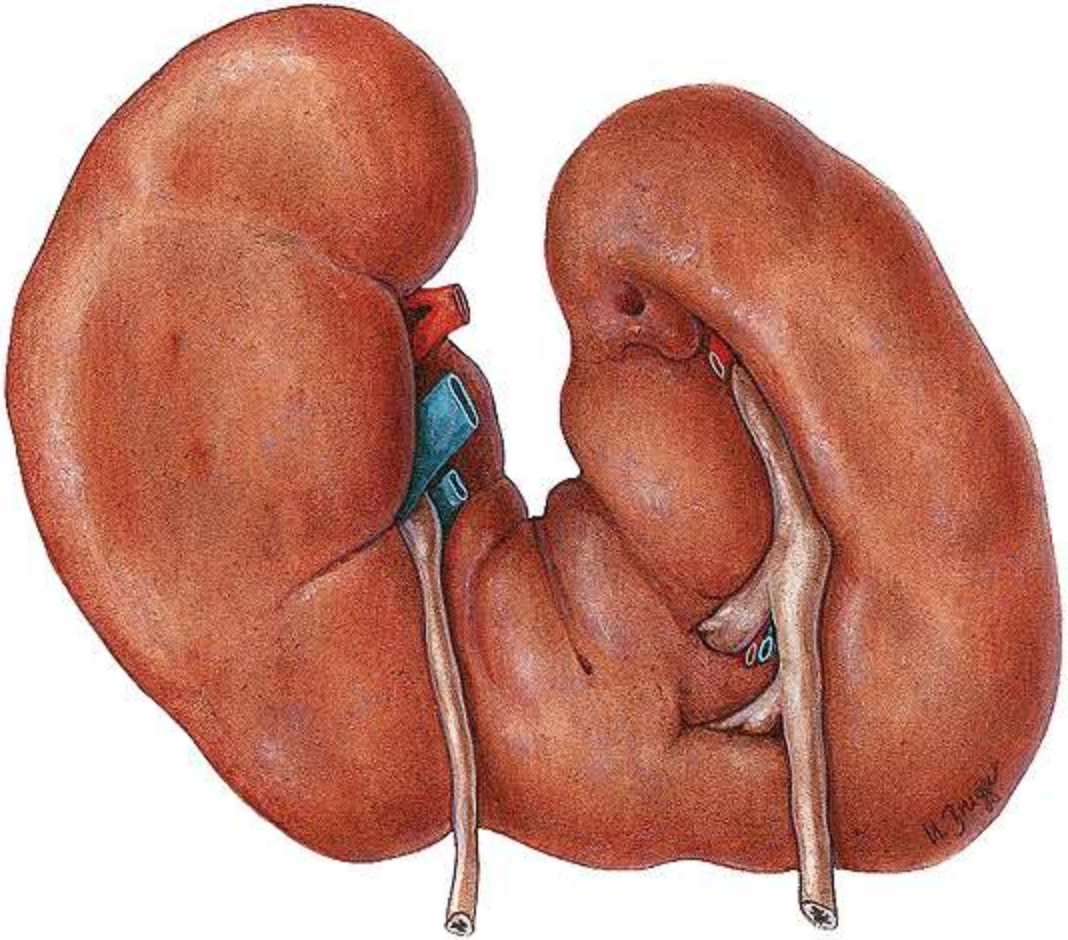

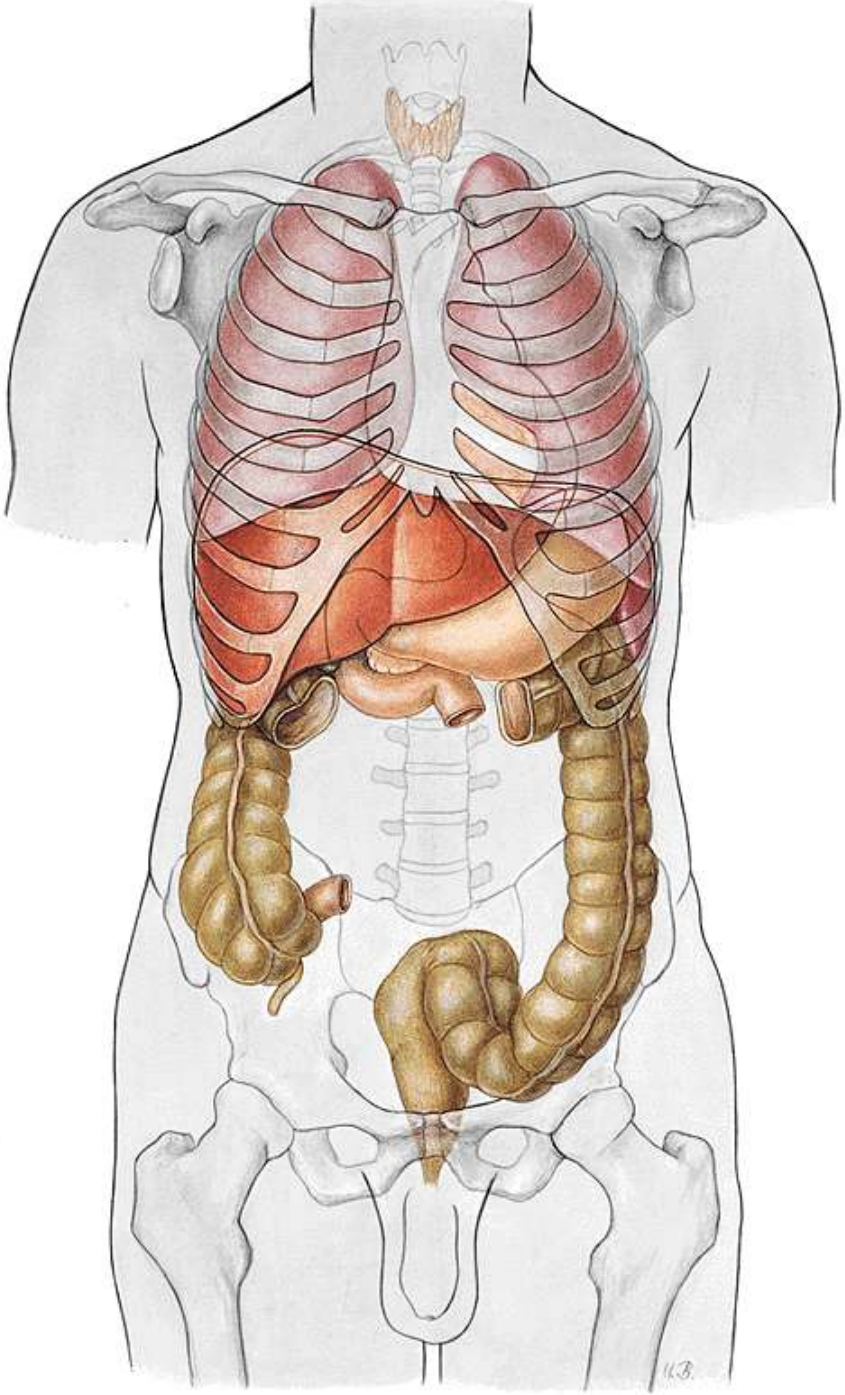

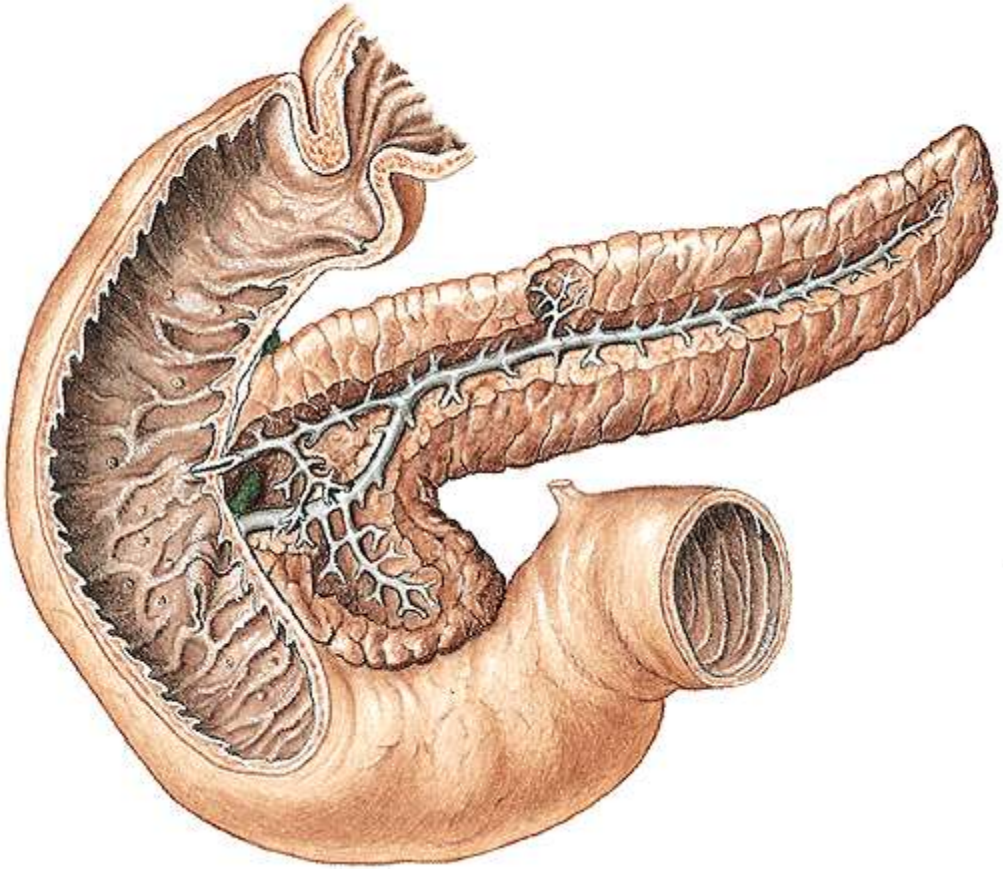

Torbiel trzustki:

- Rzekoma torbiel trzustki jest zwykle zejściem ostrego zapalenia trzustki.
- W nadbrzuszu wyczuwa się:
  - okrągły guz,
  - zwykle znacznych rozmiarów,
  - gładki i sprężysty.
- Dość często uwypuklenie powłok brzucha spowodowane torbielą trzustki uwidacznia się już podczas oglądania.

Guz:

- Podczas badania palpacyjnego jest nieruchomy.
- Wykazuje znikomą ruchomość oddechową.
- Górna jego granica często jest wyczuwalna.
- Nie wykazuje objawów chełbotania i pluskania.

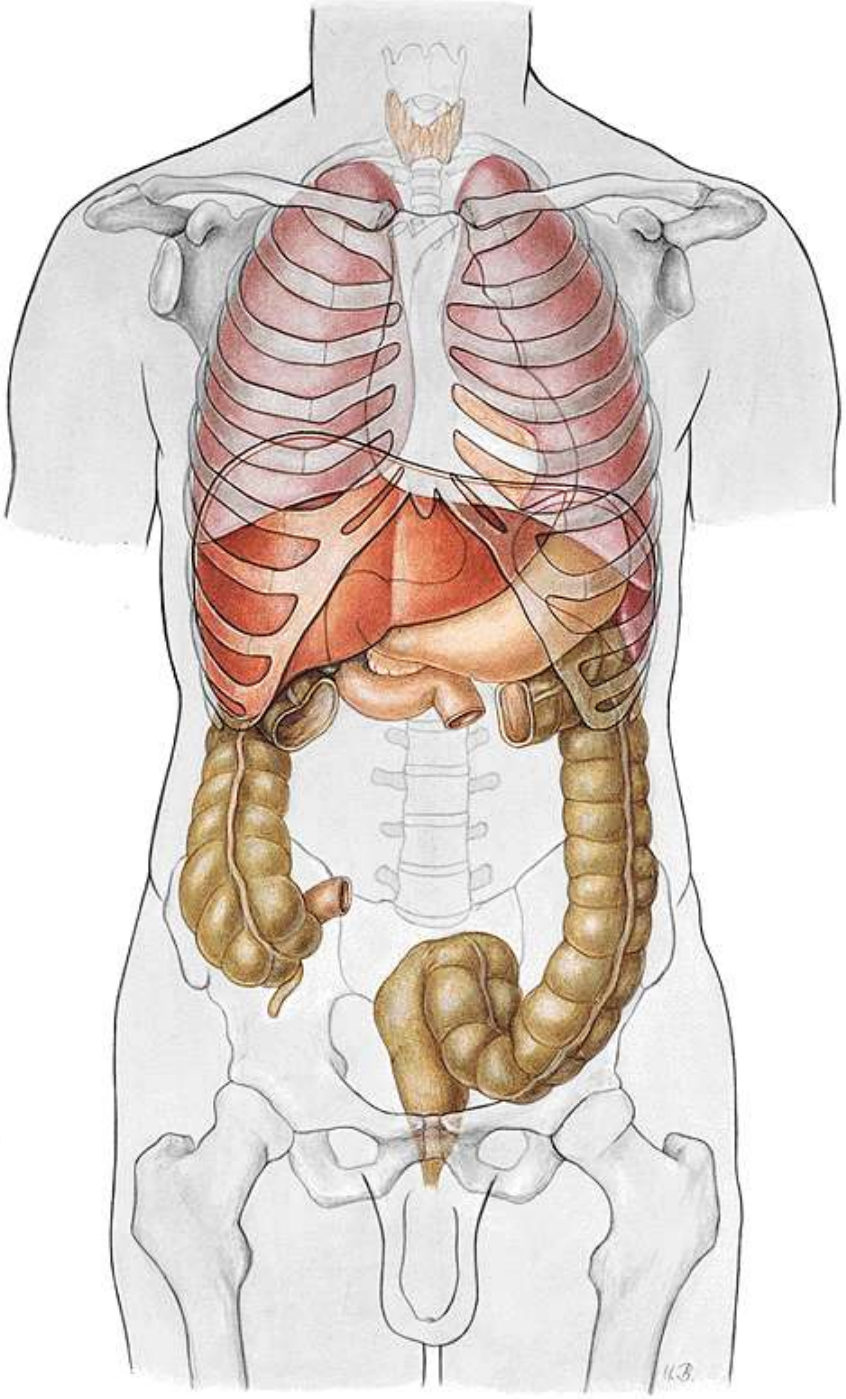

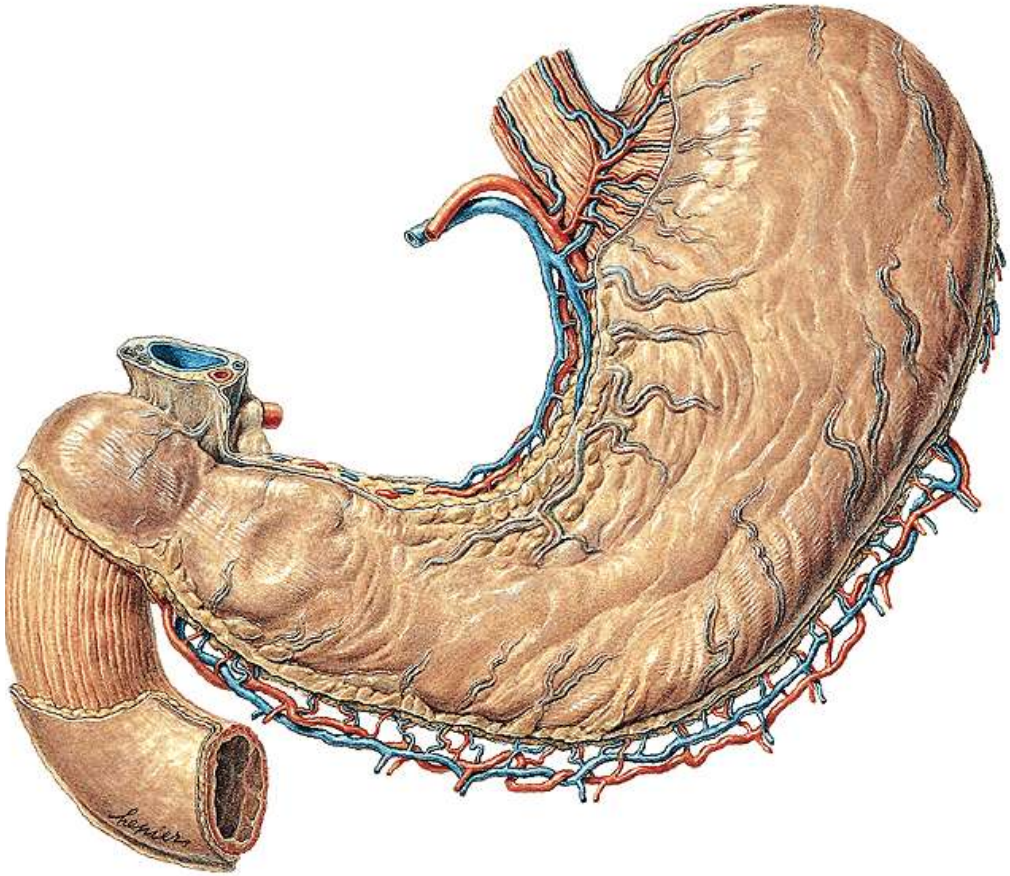

Rak żołądka:

- Rak żołądka niewielkich rozmiarów:
  - Umiejscowiony w trzonie i okolicy wpustu, a więc pod lewym łukiem żebrowym a także u osób otyłych, jest niewyczuwalny.
- Gdy umiejscawia się w części odźwiernikowej, przybiera większe rozmiary, a szczególnie gdy chory jest szczupły, wyczuwa się w nadbrzuszu twardy guz, o nierównej powierzchni i nieokreślonych wyraźnie granicach.
- Niekiedy guz wnika pod lewe podżebrze.
- Ruchomość guza stwarza nadzieję resekcyjności, brak ruchomości przemawia za naciekaniem otoczenia.

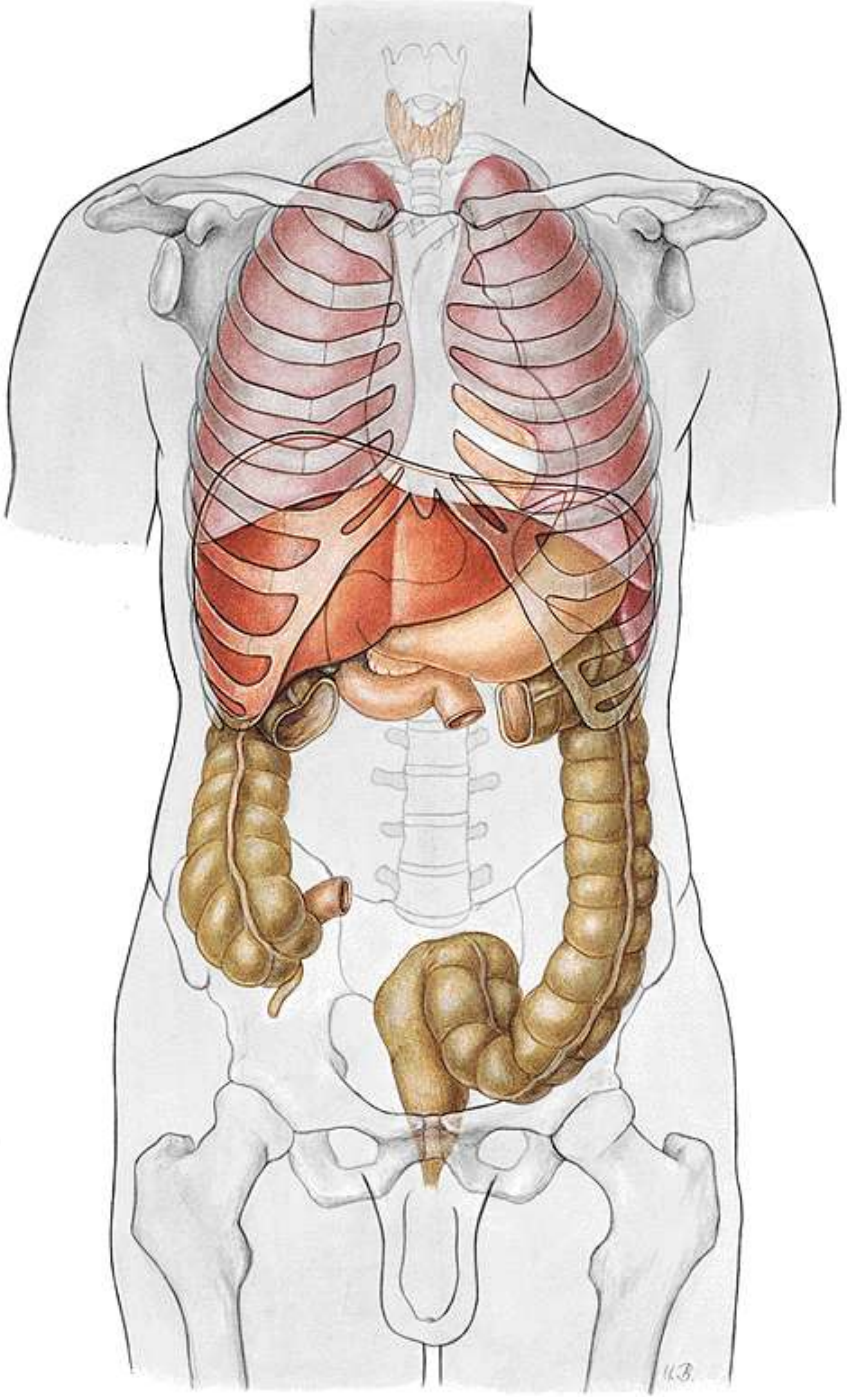

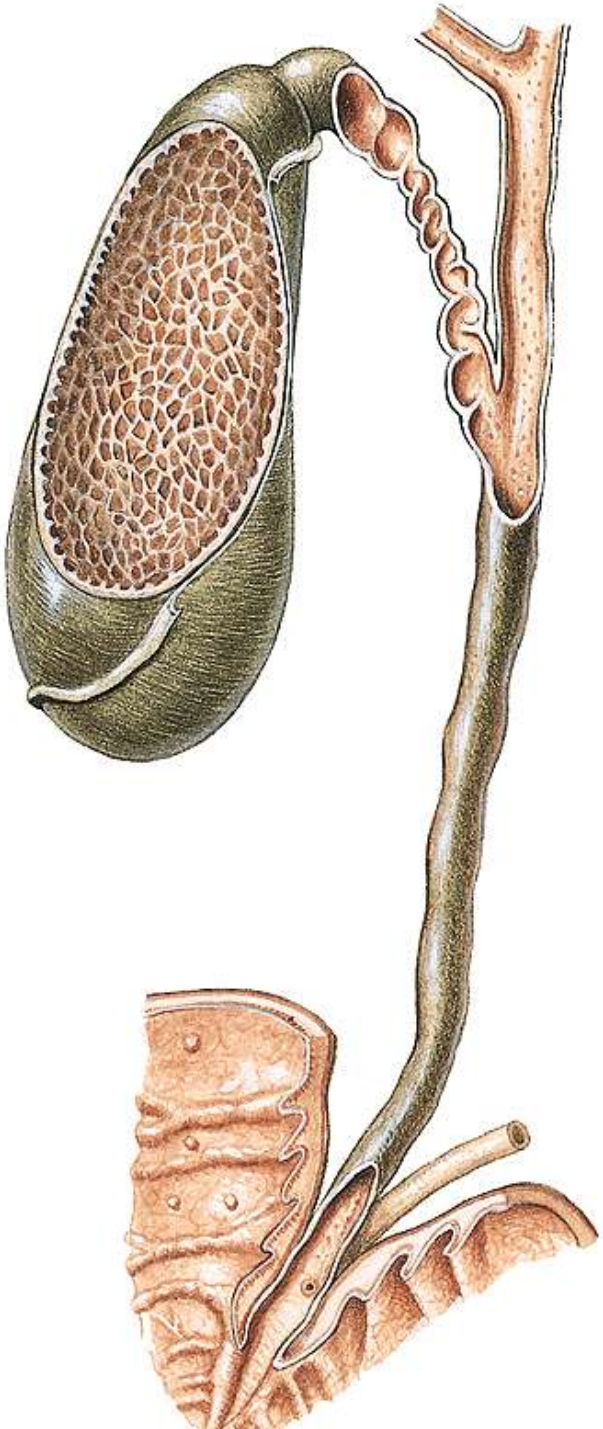

Wyczuwalny twór jest pęcherzykiem żółciowym jeżeli:

- Położony jest w prawym podżebrzu, nieco poniżej skrzyżowania linii środkowo-obojczykowej z łukiem żebrowym
- Łączy się z wątrobą.
- Jest podłużny i owalny (kształt gruszki).
- Porusza się wraz z ruchami oddechowymi.

Do powiększenia pęcherzyka żółciowego dochodzi:

- W niedrożności przewodu pęcherzykowego, doprowadzającej do powstania wodniaka lub ropniaka pęcherzyka. Chory nie ma żółtaczki.
- W niedrożności przewodu żółciowego wspólnego, zazwyczaj na tle raka tegoż przewodu, raka brodawki dwunastnicy i raka głowy trzustki. Chory ma żółtaczkę.
- Wyczuwalny, niebolesny, powiększony pęcherzyk żółciowy przy obecności żółtaczki określa się mianem **objawu Courvoisier.**
  - W raku pęcherzyka żółciowego.

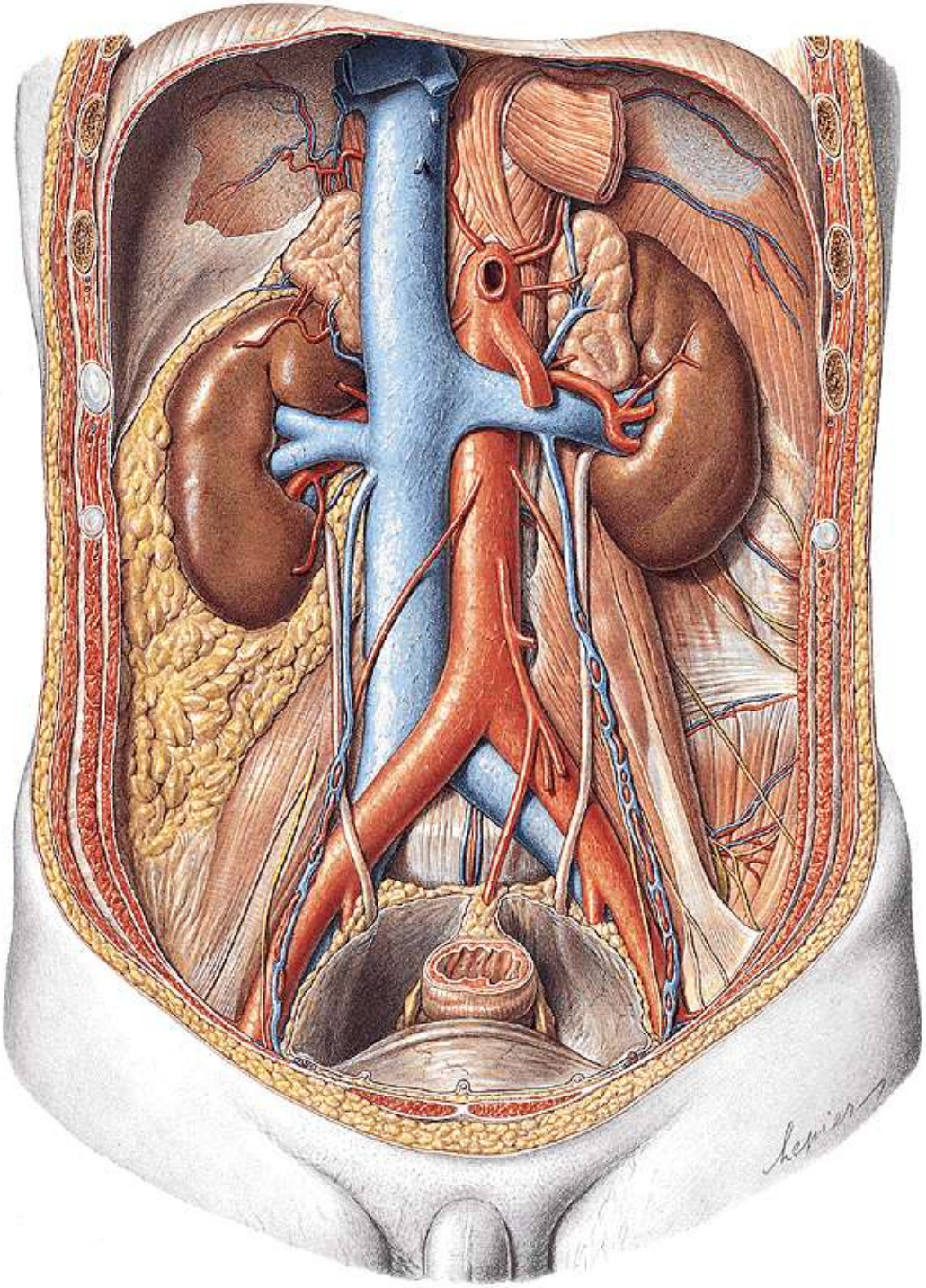

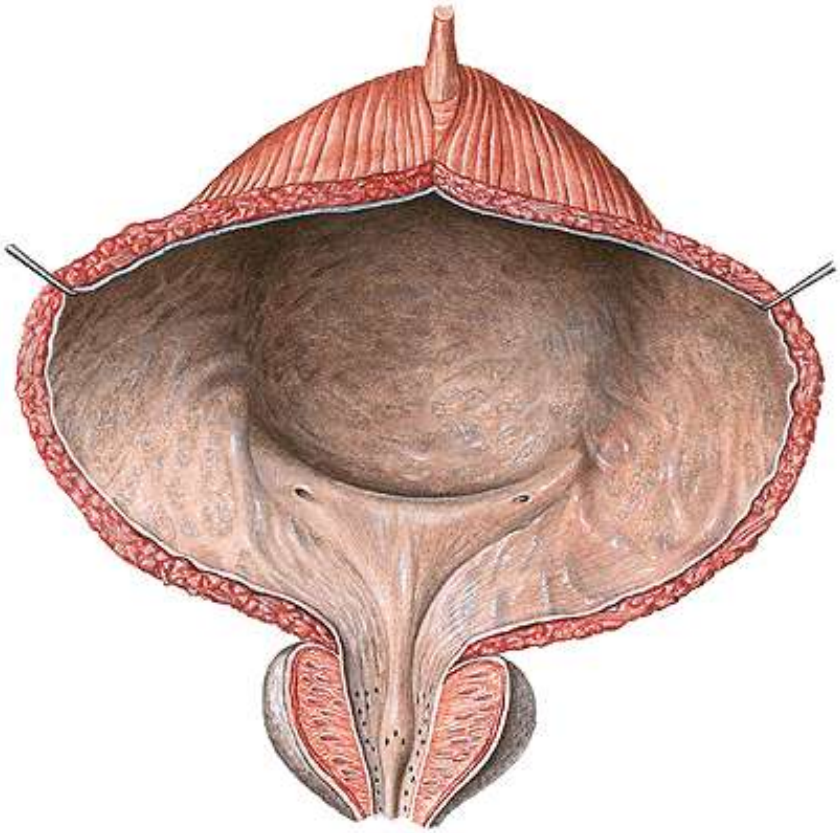

Powiększenie pęcherza moczowego spowodowane jest zwykle zatrzymaniem i zastojem moczu. Wyczuwalny twór jest powiększonym pęcherzem moczowym, jeżeli:

- Umiejscowiony jest w podbrzuszu nad spojeniem łonowym i nie można określić jego dolnej granicy.
- Ma kształt kulistego, elastycznego guza, przemieszczonego nieco ku jednej ze stron ciała.
- Jest nieruchomy.
- Wykazuje stłumiony odgłos opukowy.
- Uciskaniu lub opukiwaniu guza towarzyszy uczucie parcia na mocz.
- Znika po opróżnieniu pęcherza moczowego.

Całkowite zatrzymanie moczu spowodowane jest zazwyczaj chorobami zamykającymi światło cewki moczowej. Do najczęstszych przyczyn należą:

- Gruczolak stercza.
- Rak stercza.
- Kamica cewki moczowej.
- Zwężenie cewki moczowej.
- Obrażenia cewki moczowej.
- Guz macicy uciskający na cewkę moczową.

Do zatrzymania moczu dochodzi dość często po zabiegach operacyjnych, szczególnie, gdy chory nie może wstawać.

Jest to zjawisko okresowe i ustępuje najdalej po kilku dniach.

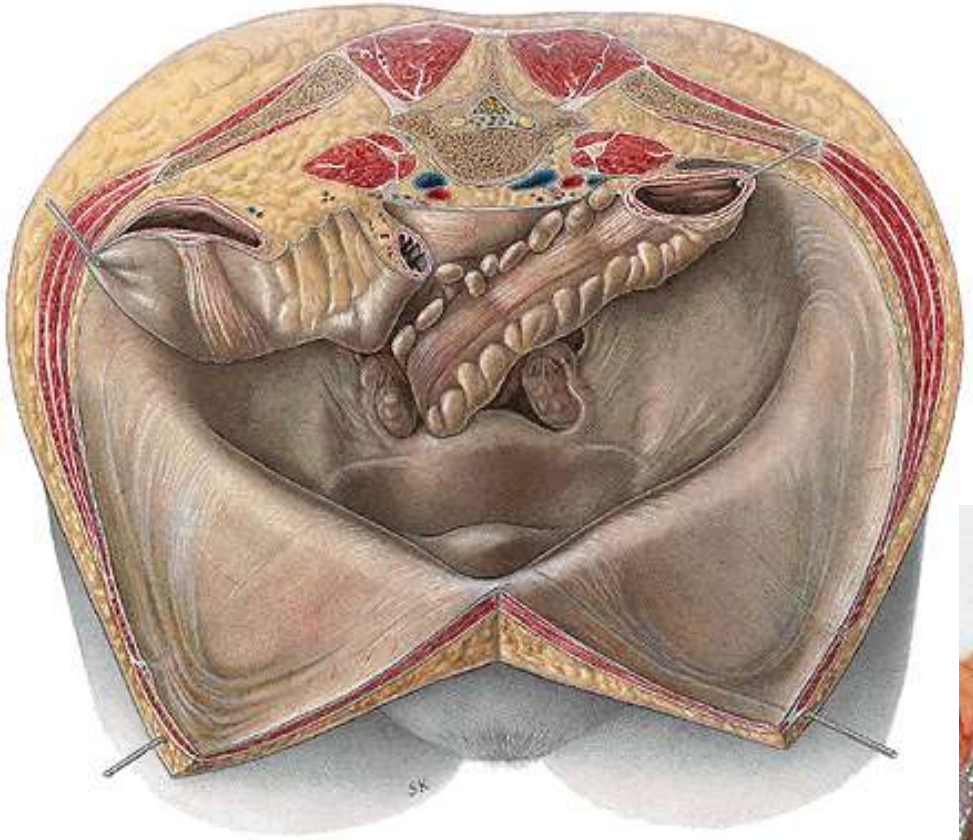

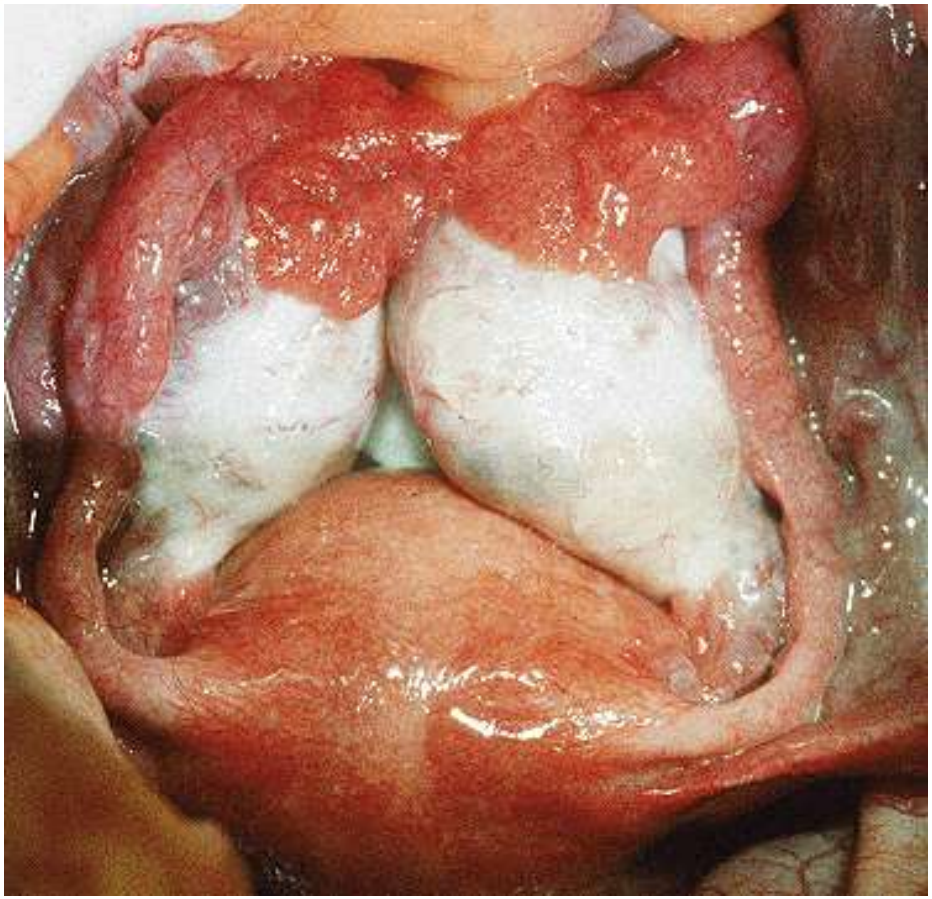

Torbiel jajnika:

- Niewielka torbiel jajnika nie jest wyczuwalna podczas badania brzucha.
- Stwierdzić ją można w badaniu palpacyjnym, gdy osiąga znaczne rozmiary i zajmuje nie tylko miednicę mniejszą, ale również dolną część jamy brzusznej.
- Duży, gładki, elastyczny i okrągły guz umiejscowiony w podbrzuszu, bocznie w kierunku dołu biodrowego.
- Guz wychodzi z miednicy, a więc określenie jego dolnej granicy jest niemożliwe.
- Jest ruchomy na boki, a nieruchomy w kierunku pionowym.
- Jego dolna część jest wyczuwalna w czasie badania przez pochwę i odbytnicę.

Zaparcie

W uporczywym, przewlekłym zaparciu, szczególnie w przypadkach jelita olbrzymiego, dochodzi do zalegania mas kałowych, rozszerzenia okrężnicy i formowania się tzw. **kamieni kałowych**. Okrężnica może być wówczas wyczuwalna w postaci guza lub guzów. Rozmieszczone są one w linii przebiegu okrężnicy. Chory może skarżyć się na biegunkę, przy czym wypróżnienia składają się z niewielkiej ilości i wodnistego stolca.

Guz w obrębie prawego dołu biodrowego jest najczęściej:

- Rakiem kątnicy.
- Naciekiem lub ropniem okołowyrostkowym.
- Chorobą Leśniowskiego – Crohna.
- Gruźlicą kątnicy.
- Promienicą kątnicy.
- Ropniem mięśnia lędźwiowego prawego.

Guzy lewego dołu biodrowego:

- Naciek zapalny lub ropień powstały na tle ostrego zapalenia uchyłka okrężnicy esowatej.
- Nowotwór esicy.

Inne guzy podbrzusza i śródbrzusza:

- Mięśniaki macicy.
- Ciąża.
- Ciąża ektopowa.

Tętniak – definicja

- tętniakiem (prawdziwym) nazywamy ograniczone wypuklenie wszystkich warstw chorobowo zmienionej ściany tętnicy

Tętniak rzekomy

- Powstaje na skutek przerwania ciągłości ściany tętnicy otoczonej ściśle przez mięśnie, powięzie, tkankę łączną jako następstwo krwiaka.
- Wynaczyniona krew dostaje się do otaczających tkanek, które poprzez ucisk ograniczają dalsze krwawienie.
- Po kilku tygodniach krwiak ulega przeobrażeniu a jego granice zostają otoczone torebką łącznotkankową, która odtwarza ciągłość naczynia.
- Ściana tętniaka rzekomego nie jest ścianą tętnicy, lecz stanowi ją łącznotkankowa torebka.

Tętniaki - etiologia

- Miażdżyca
- Zwyrodnienie ściany tętnicy
- Uraz
- Wrodzone choroby tk. Łącznej:
  - Zwyrodnienie torbielowate błony środkowej
  - Zespół Marfana
  - Zespół Ehlersa-Danlosa
- Zmiany zapalne błony środkowej w przebiegu:
  - Posocznicy i zapaleń nieswoistych
  - Guzkowego zapalenia tętnic
  - Kiły trzeciorzędowej
- Zatory w *vasa vasorum* w przebiegu bakteryjnego zapalenia wsierdzia

Typy tętniaków:

- Prawdziwy
- Rzekomy

- Workowaty
- Wrzecionowaty
- Krwiak śródścienny.

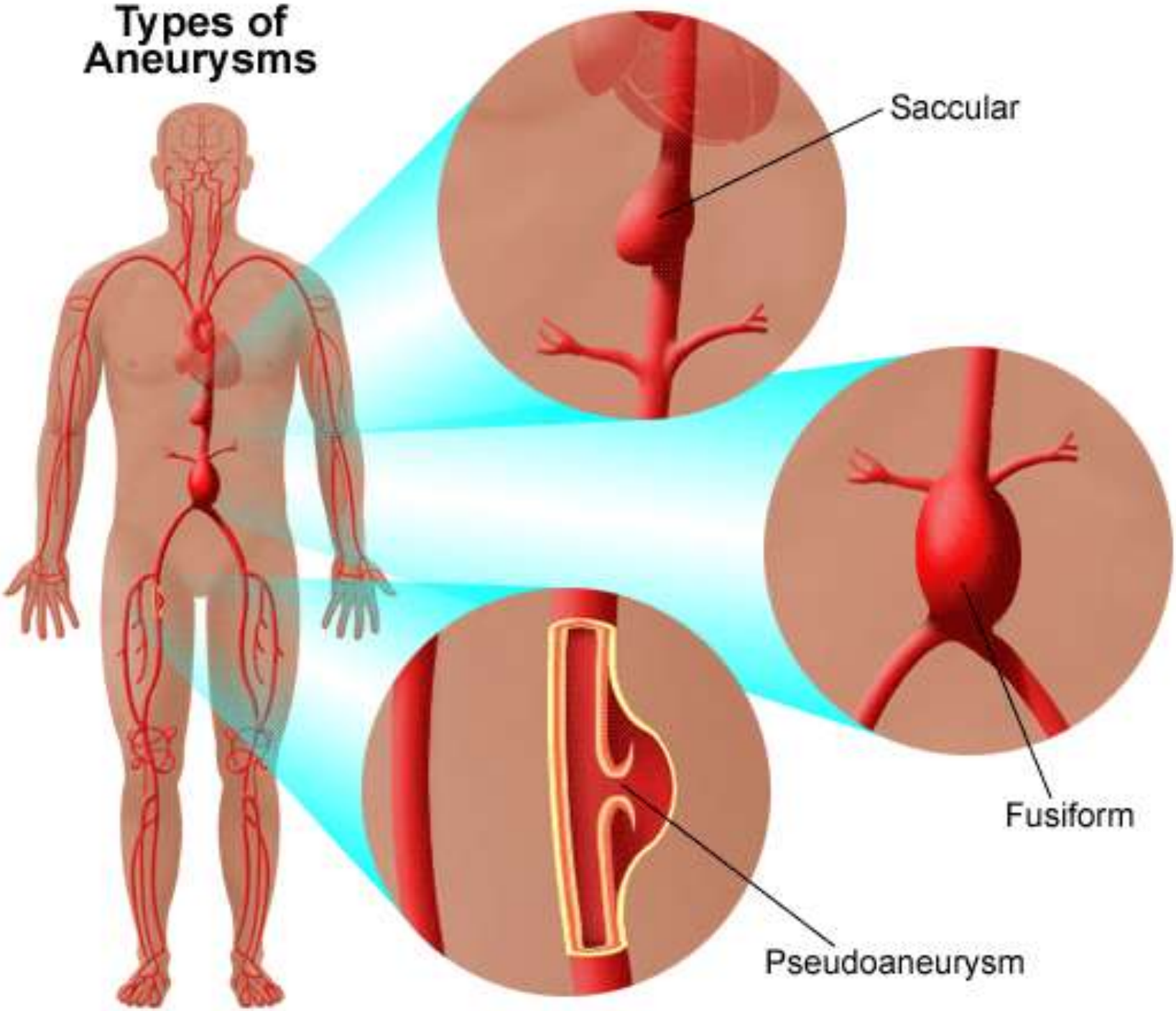
Types of Aneurysms
Saccular
Fusiform
Pseudoaneurysm

Aortic Dissection

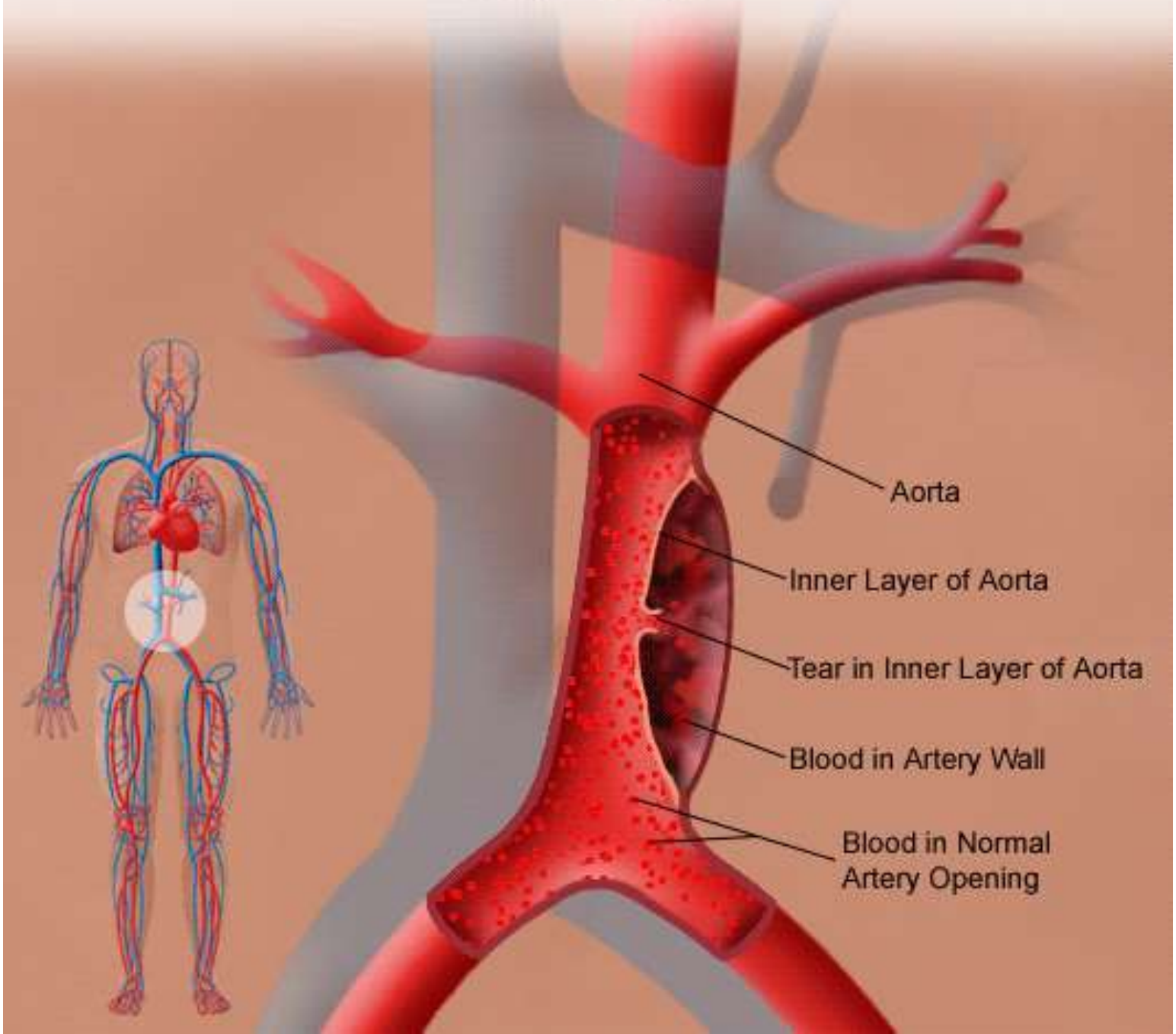

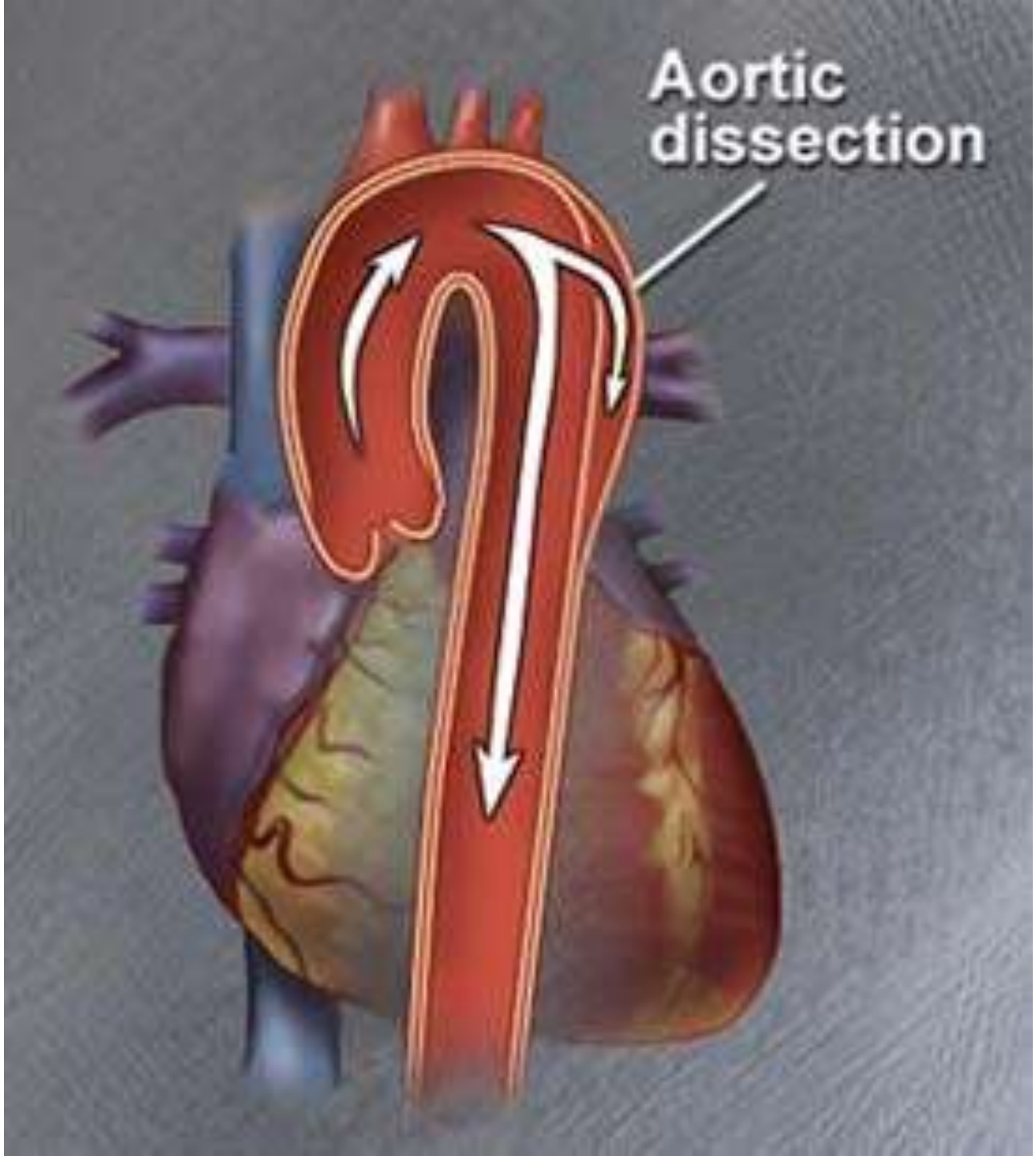
Aortic
dissection

Diagnostyka

- ECHO przezprzełykowe
- USG
- MRI
- CT
- RTG jamy brzusznej lub klatki piersiowej
- Arteriografia/aortografia

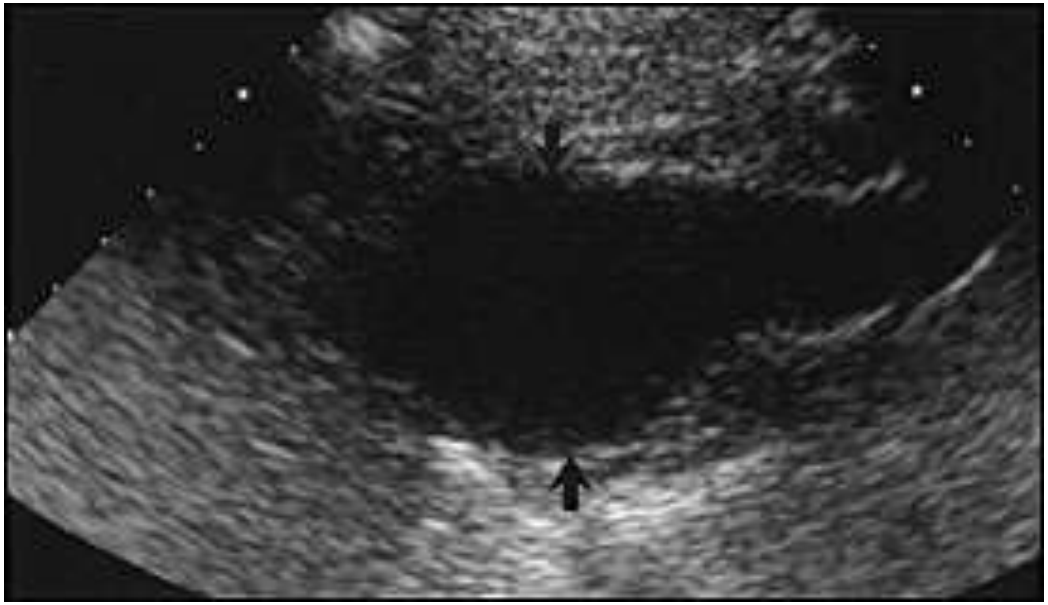

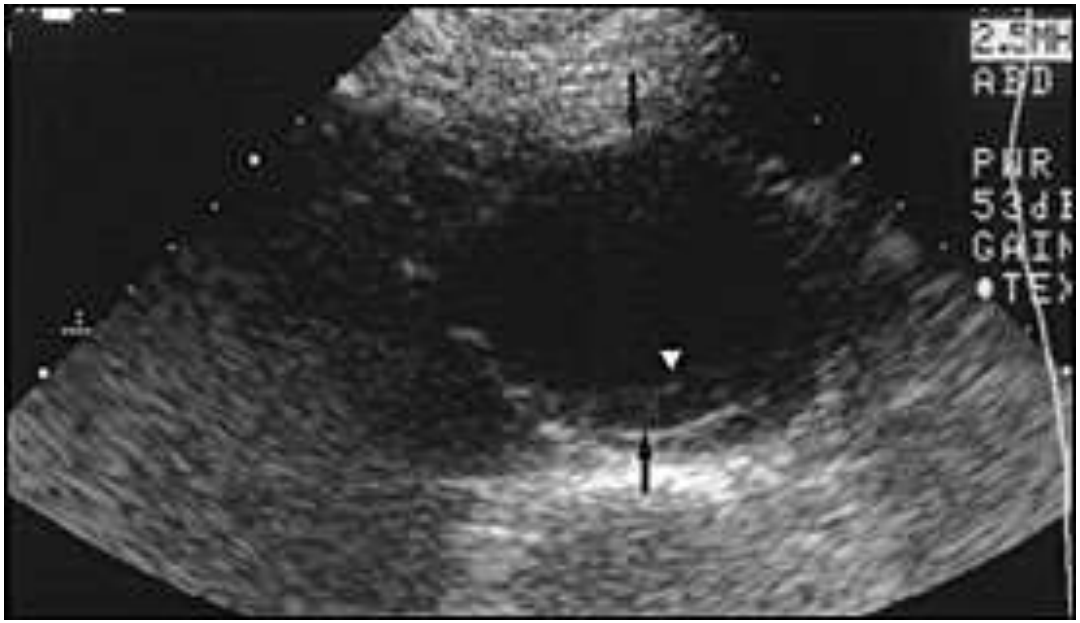
2.5MH
AED
PWR
53dB
GAIN
TEX

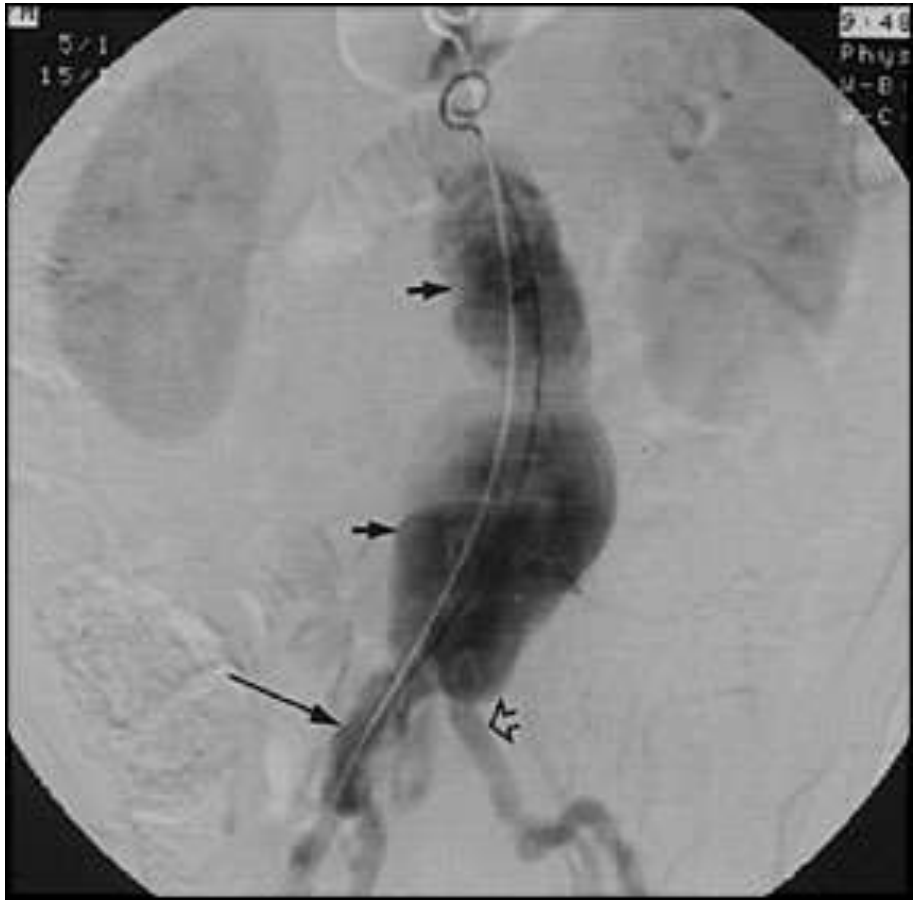

60 M 4065
DOB: 19 Mar 194
03 Apr 0
51
MF:1.
Im: 194c
DFOV 43.6cm
STND
1
2
R
L
1
8
8
1
4
8
kV 100
mA 160
Large ⅔
7.0 mm/1.0:1
2: distance 77mm, angle 82
1: distance 71mm, angle 14

n-2001

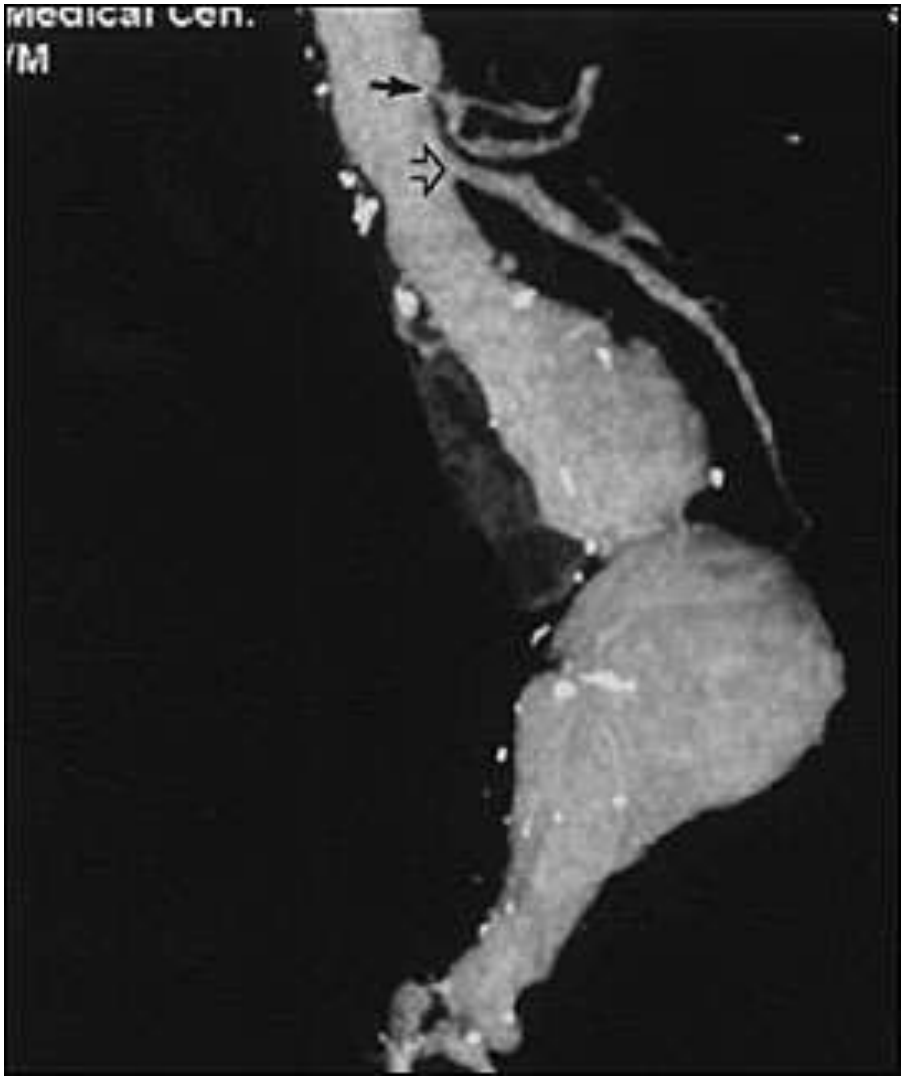
Medical Cen.
/M

Tętniak aorty brzusznej

RODZAJE:

1. Bezobjawowy.
2. Objawowy.
3. Pęknięty.

Tętniak aorty brzusznej bezobjawowy

- Nie daje dolegliwości.
- Rozpoznanie podczas badania palpacyjnego brzucha – guz tętniący bądź w badaniu USG.

Tętniak aorty brzusznej objawowy

- Ból umiejscowiony w okolicy L-S.
- Promieniowanie bólu do krocza.
- Ból wynikiem ucisku tętniaka na nn czuciowe.

Tętniak aorty brzusznej pęknięty

- Nagły ból brzucha.
- Objawy masywnej utraty krwi do wstrząsu krwotocznego włącznie.

Tętniak aorty piersiowej

- Bóle zamostkowe i pleców nie związane z wysiłkiem.
- Duszność.
- Chrypka.
- Kaszel (stridor, sapanie).
- Dysfagia.
- Krwioplucie.
- Krwawe wymioty.

Tętniaki - leczenie

- Kiedy leczyć?
  - W trybie pilnym chorzy z pękniętym tętniakiem, a także z tętniakami objawowymi, zakażonymi lub embolizującymi.
  - W trybie planowym - średnica tętniaka przekraczająca 4,5 cm.
  - U chorych, u których rozmiary tętniaka są mniejsze niż 4,5 cm, należy prowadzić obserwację – kontrolne badania USG co 3-6 miesięcy

Abdominal Aortic Aneurysm (AAA) Open Surgical Repair

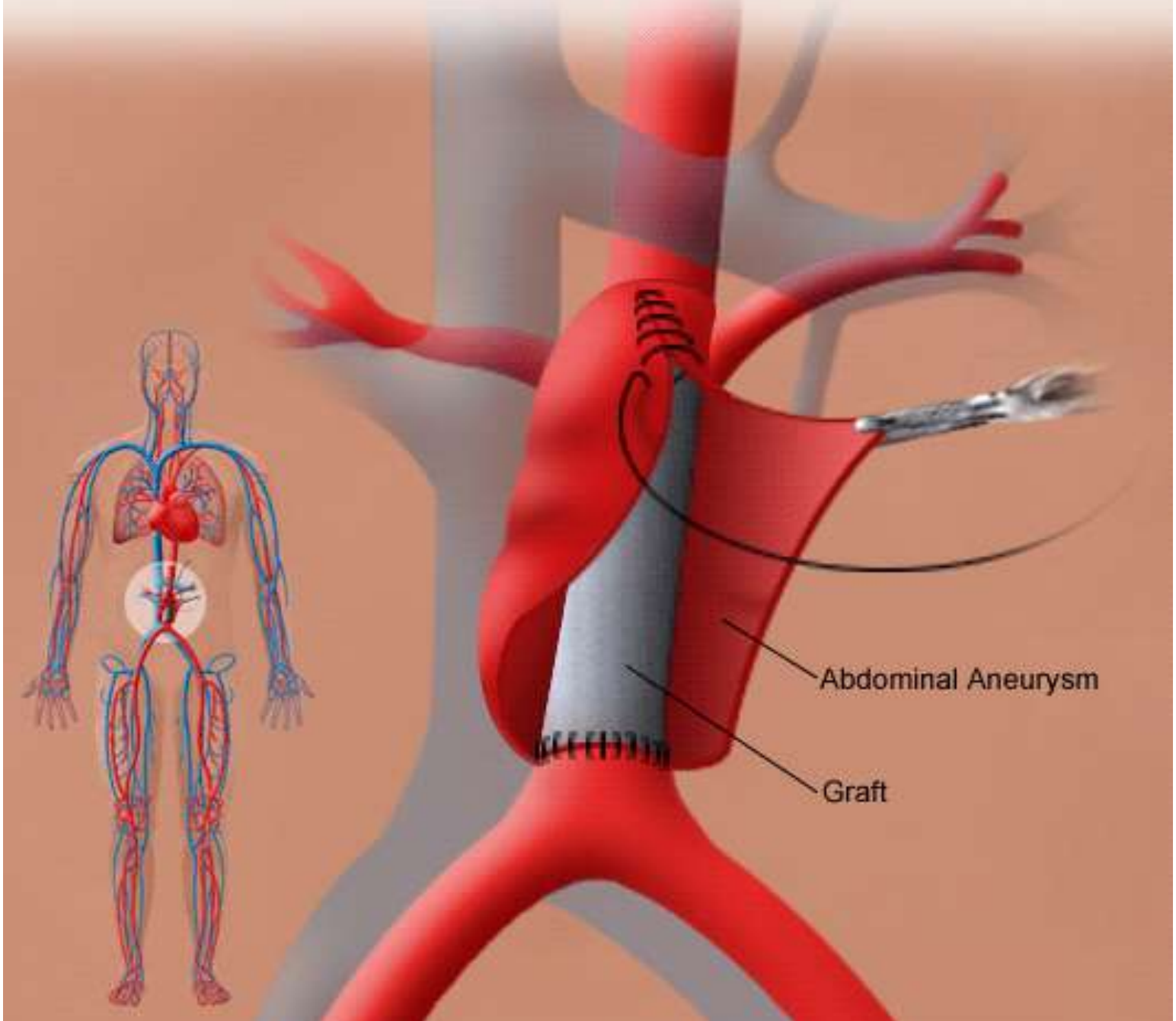

Abdominal Aortic Aneurysm (AAA) Endovascular Repair (EVAR)

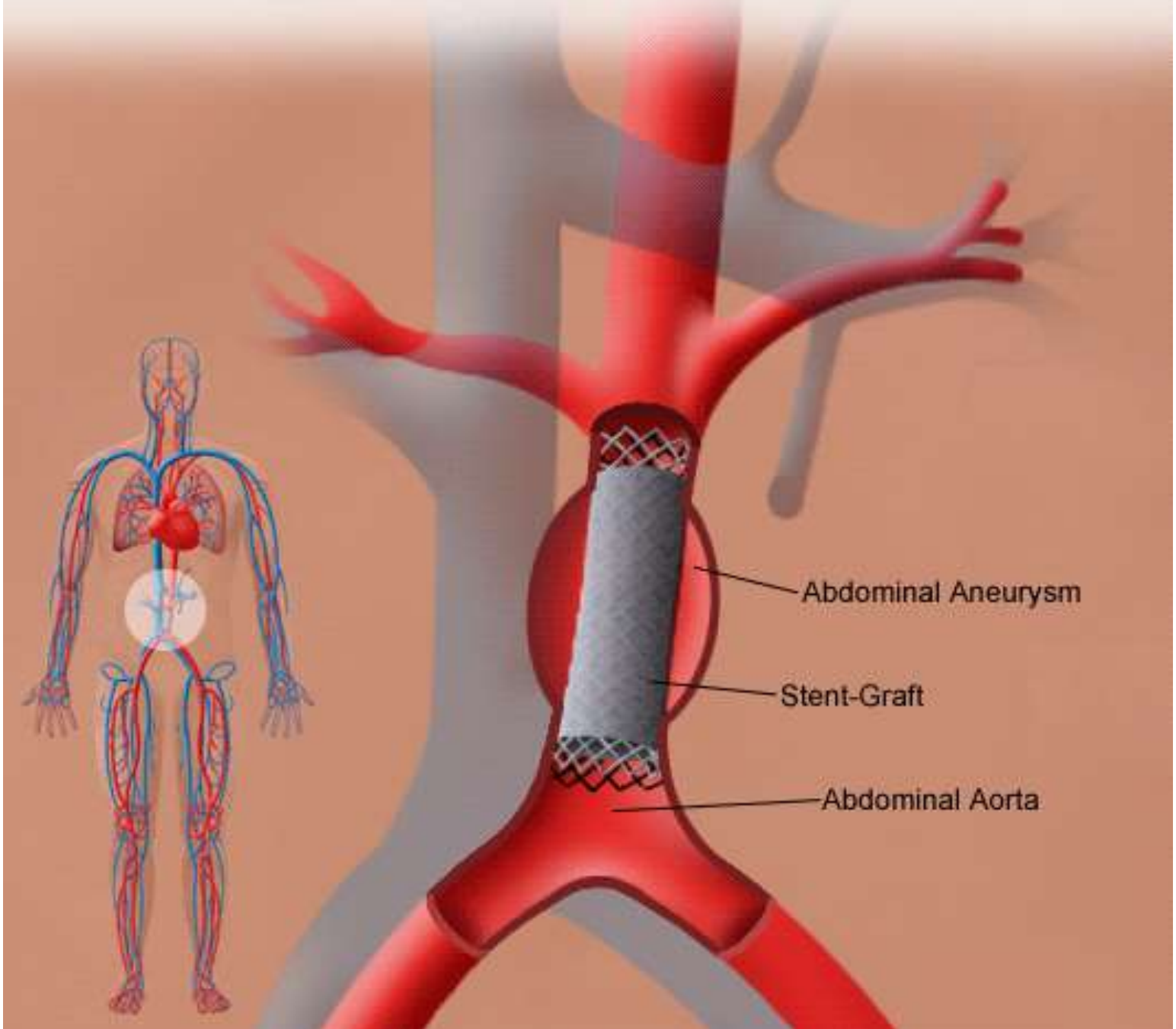

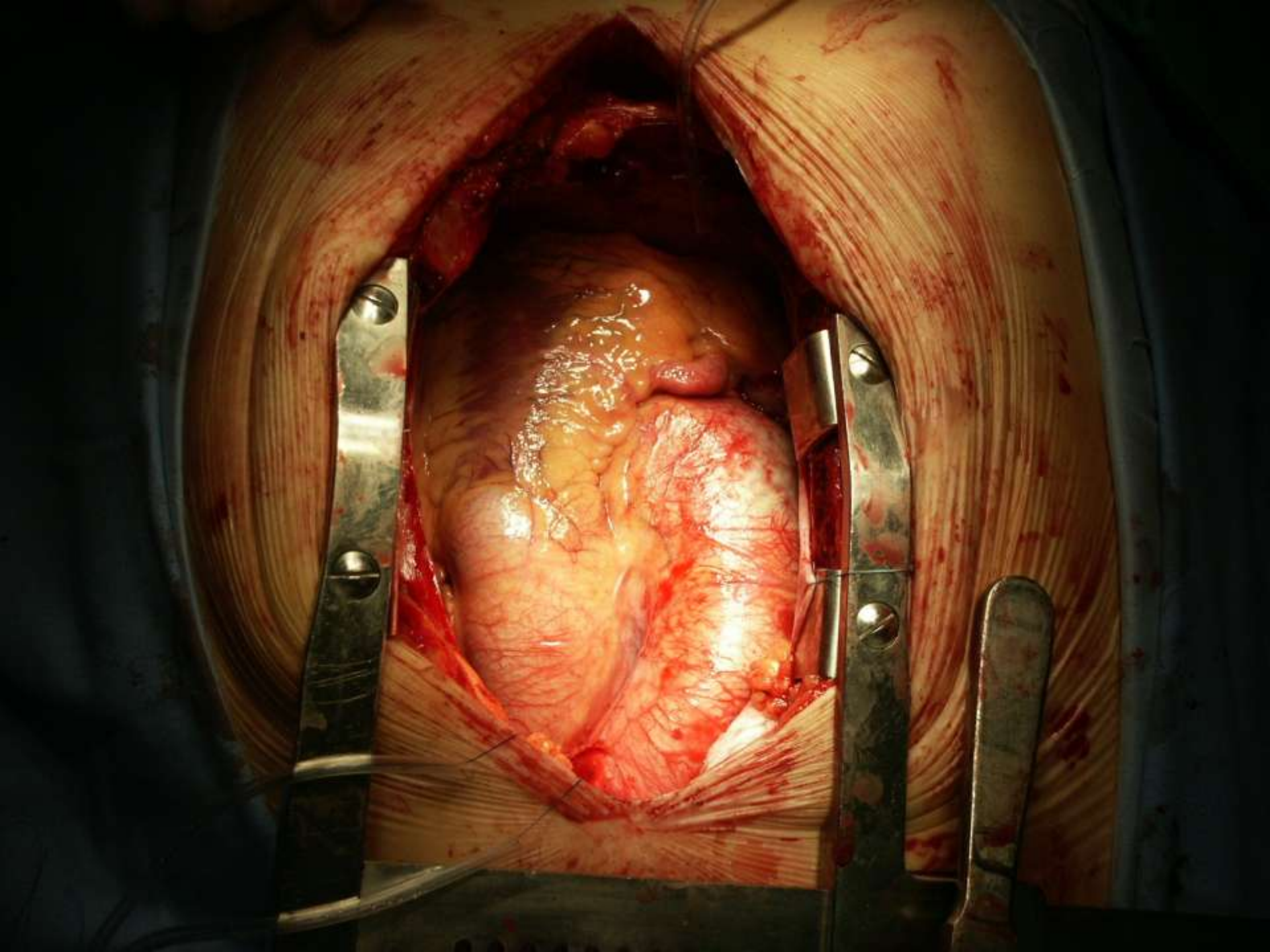

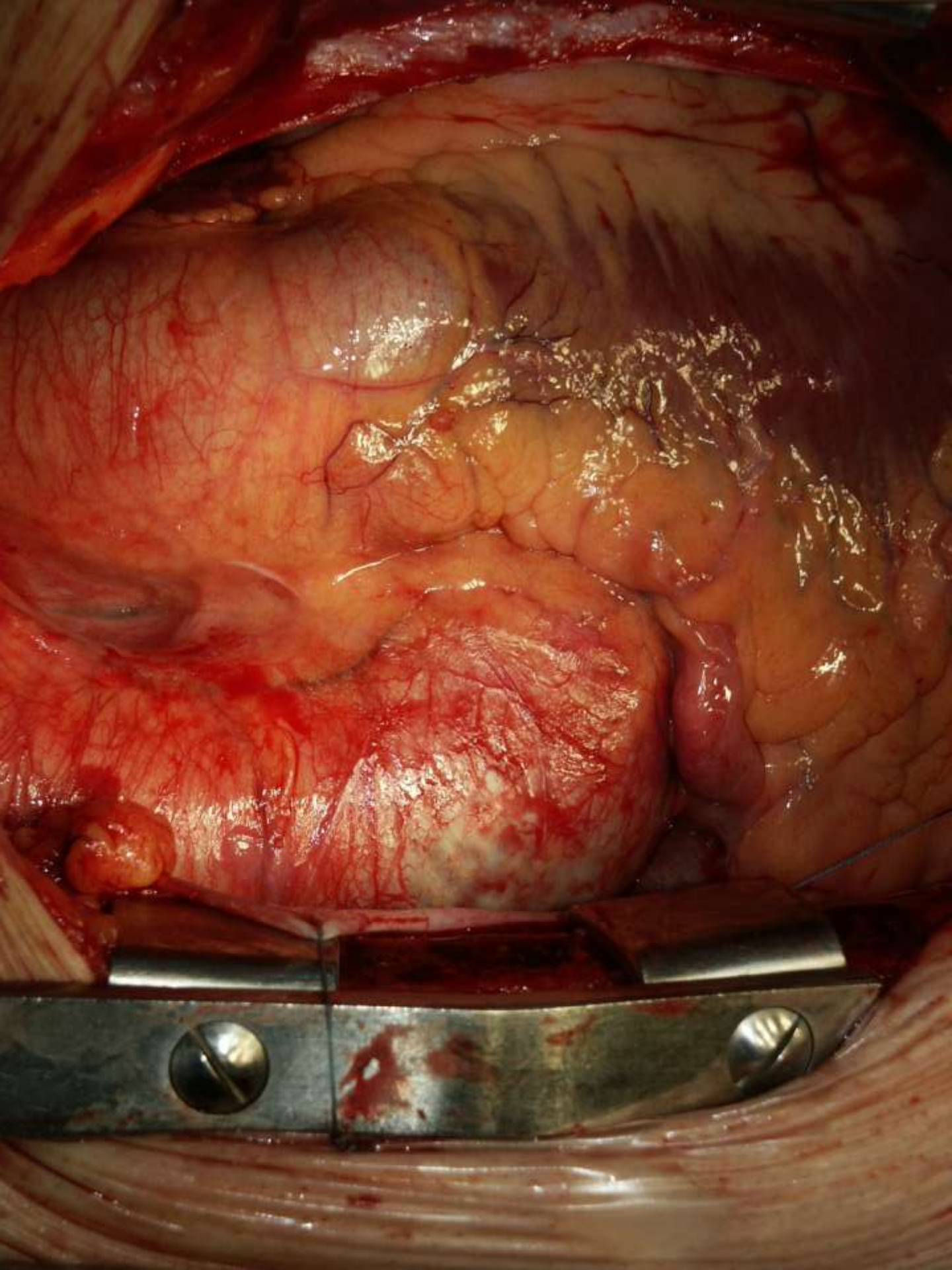

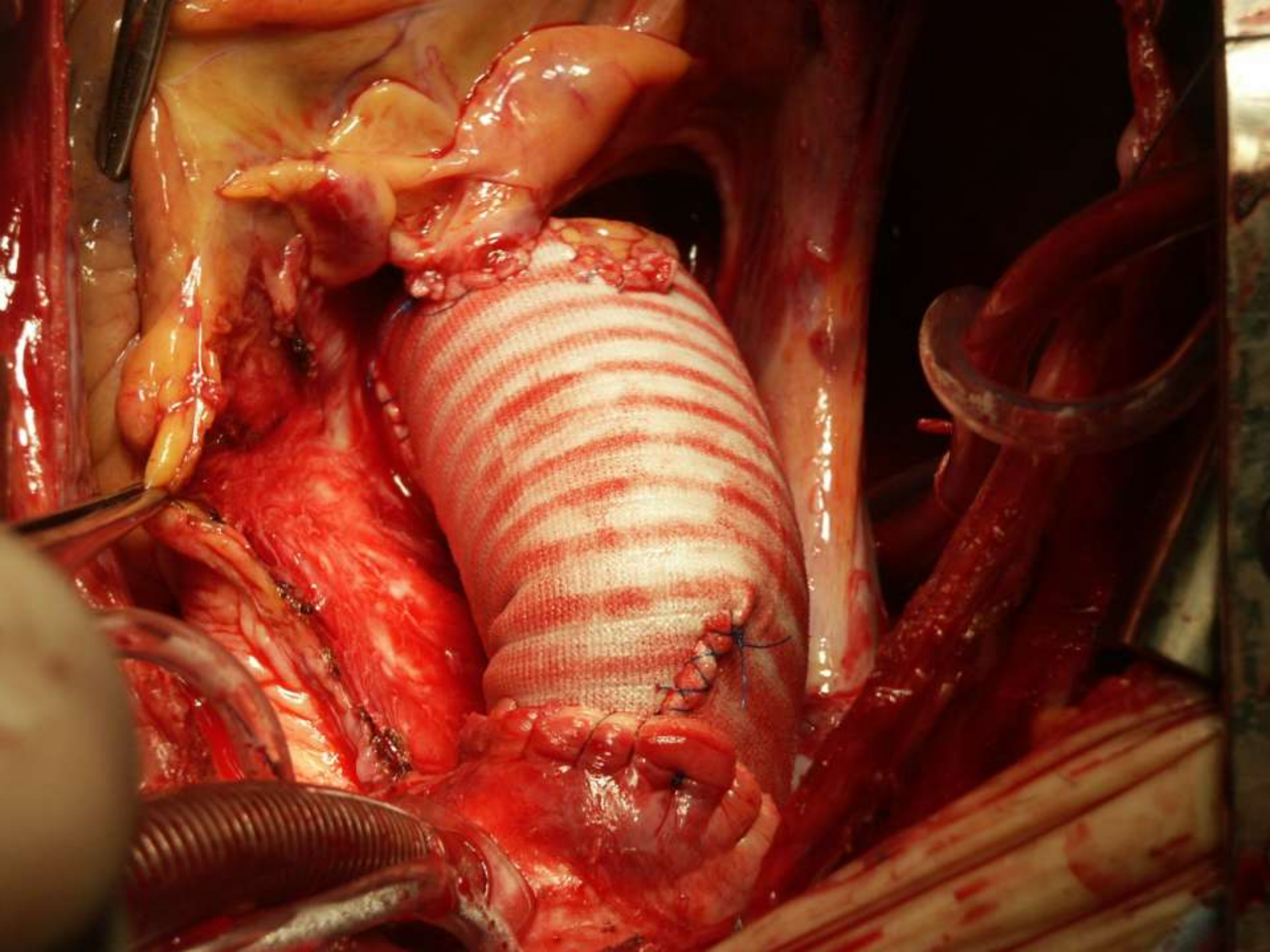

Dziękuję.