BADANIE PRZEDMIOTOWE

Pacjent pediatryczny.

Obserwacja przed przystąpieniem do badania:

- Stan ogólny.
- Świadomość, zainteresowanie otoczeniem, nawiązywanie kontaktu.
- Ułożenie, przyjmowanie przymusowej pozycji, sposób poruszania się.
- Sposób oddychania – regularność i ilość oddechów na minutę, rodzaj, duszność (wdechowa, wydechowa, wdechowo – wydechowa), kaszel – rodzaj.
- Charakter krzyku lub płaczu.

BADANIE OGÓLNE

Budowa ciała:

- Długość ciała w cm, odchylenia od normy wg. wieku.
- Masa ciała w gramach, odchylenia w stosunku do normy wg. wieku i wzrostu.
- Obwód głowy – przez guzowatość potyliczną zewnętrzną i guzy czołowe:
  - Małogłowie.
  - Wodogłowie.
- Obwód klatki piersiowej:
  - Zrównuje się z obwodem główki w 2 m.ż).
- Nieprawidłowości w budowie.

Stan odżywienia:

- Grubość fałdu skórno – tłuszczowego na brzuchu.

Skóra:

- Stan ukrwienia:
  - Sinica.
  - Przekrwienie.
- Zabarwienie:
  - Bladość.
  - Zażółcenie.
- Elastyczność:
  - Ujęcie w fałd skóry na brzuchu i obserwacja szybkości rozprostowywania się po zwolnieniu ucisku.
- Obrzęki.
- Cechy odwodnienia.
- Cechy zapalenia.

Skóra:

- Ucieplenie – temperatura ciała mierzona termometrem: w odbytnicy – u małych dzieci (+ 0.5°C), w dole pachowym lub w pachwinie – u dzieci starszych.
- Naczyniaki i znamiona.
- Wysypka (grudki, krostki), wykwity, odparzenia i wyprzenia.
- Blizny, łuszczenie się skóry.
- Cechy rozedmy podskórnej.

Węzły chłonne:

- Potyliczne.
- Karkowe.
- Zauszne.
- Podżuchwowe
- Szyjne przednie i tylne.
- Nadobojczykowe, podobojczykowe.
- Pachowe
- Łokciowe
- Pachwinowe.
- Dołu podkolanowego.

Węzły chłonne:

- Wyczuwalność (u dzieci zdrowych można wyczuć węzły szyjne, pachwinowe i niekiedy pachowe – małe, niebolesne, miękkie i ruchome).
- Liczebność.
- Wielkość.
- Spoistość
- Przesuwalność względem skóry i podłoża.
- Bolesność.
- Stan skóry nad węzłami.

BADANIE SZCZEGÓŁOWE

GŁOWA:

- Wielkość.
- Kształt.
- Twardość pokrywy (rozmiękanie potylicy craniotabes – objaw czynnej krzywicy),
- Szerokość szwów czaszkowych,
- Stan ciemiączka przedniego -zarasta do ok 18 m.ż (jego wielkość, ewentualne tętnienie i poziom – powyżej, poniżej lub na równi z kośćmi czaszki).

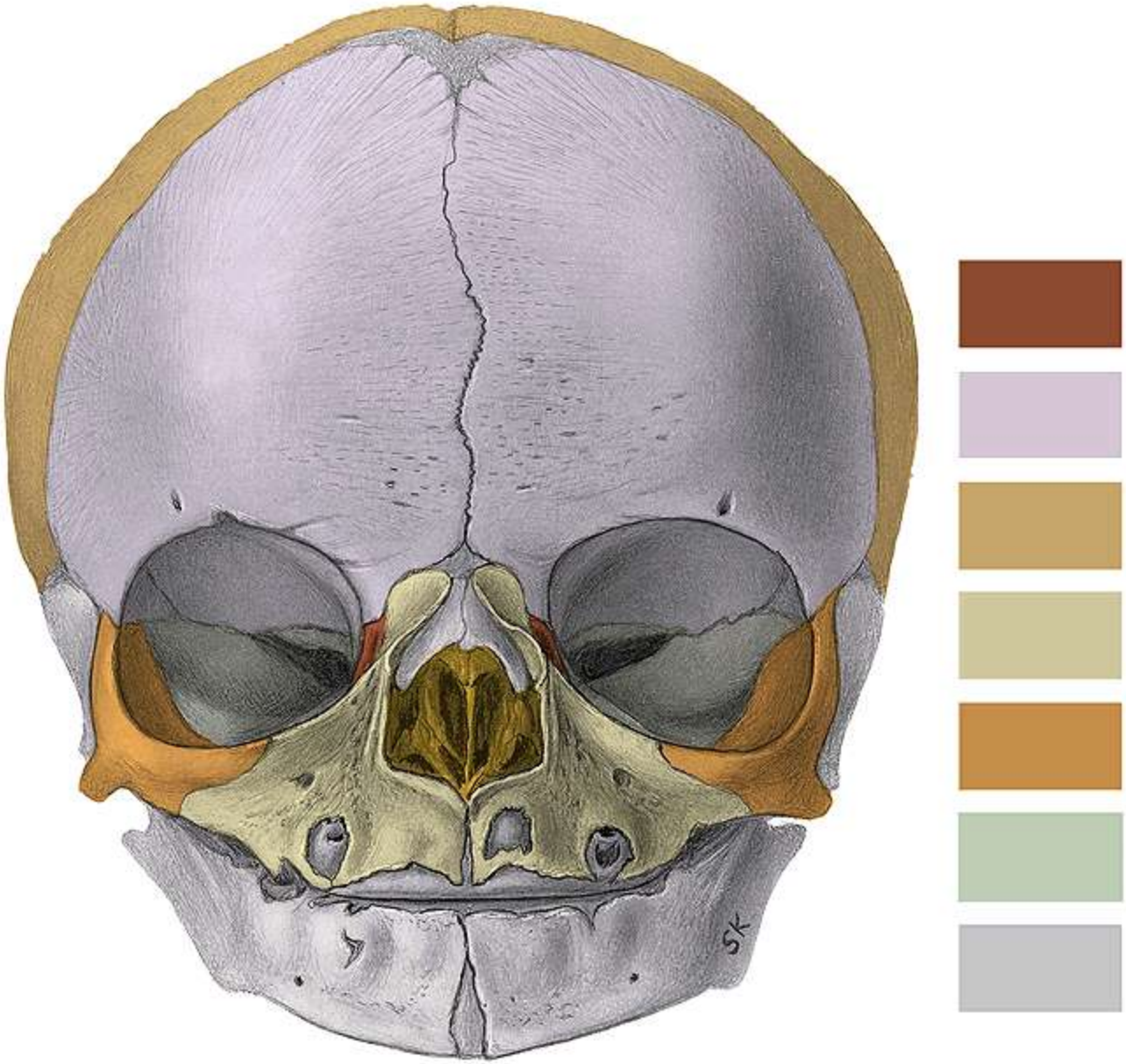
SK

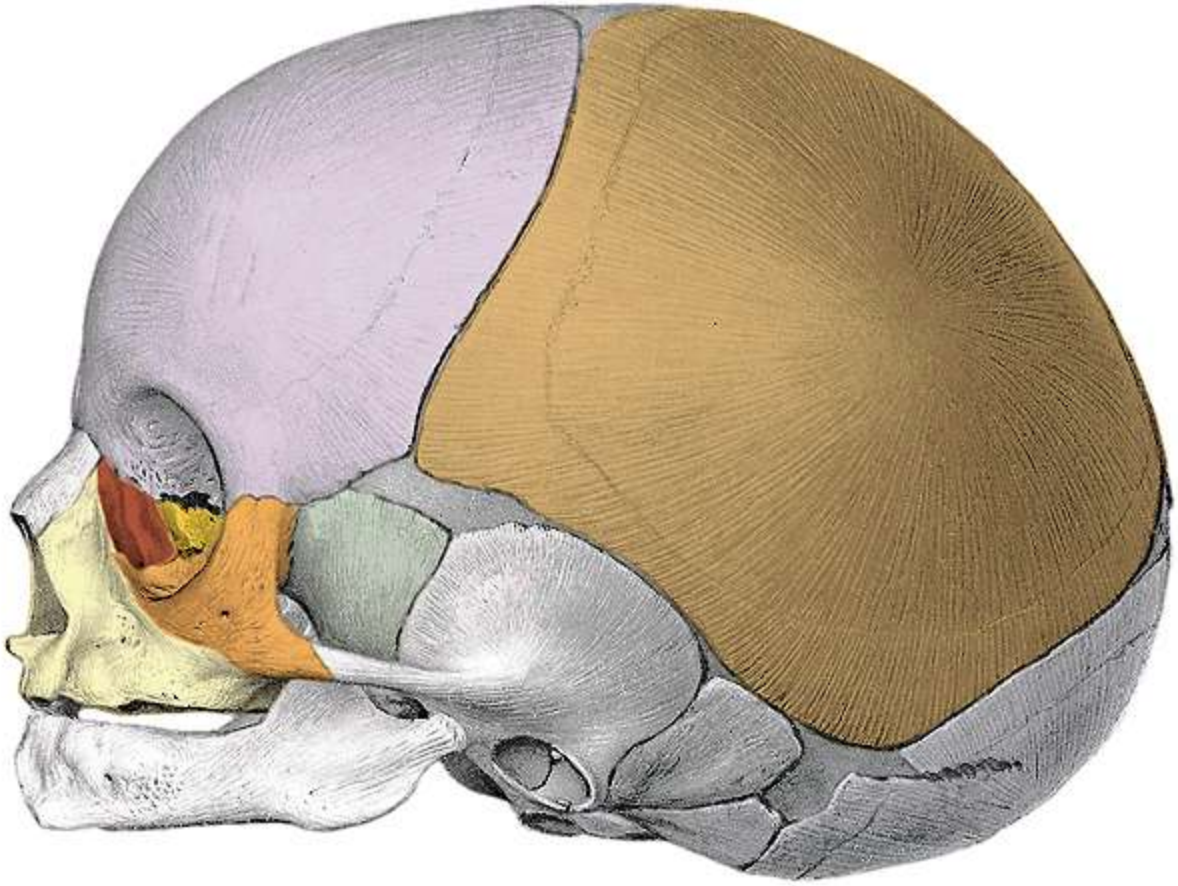

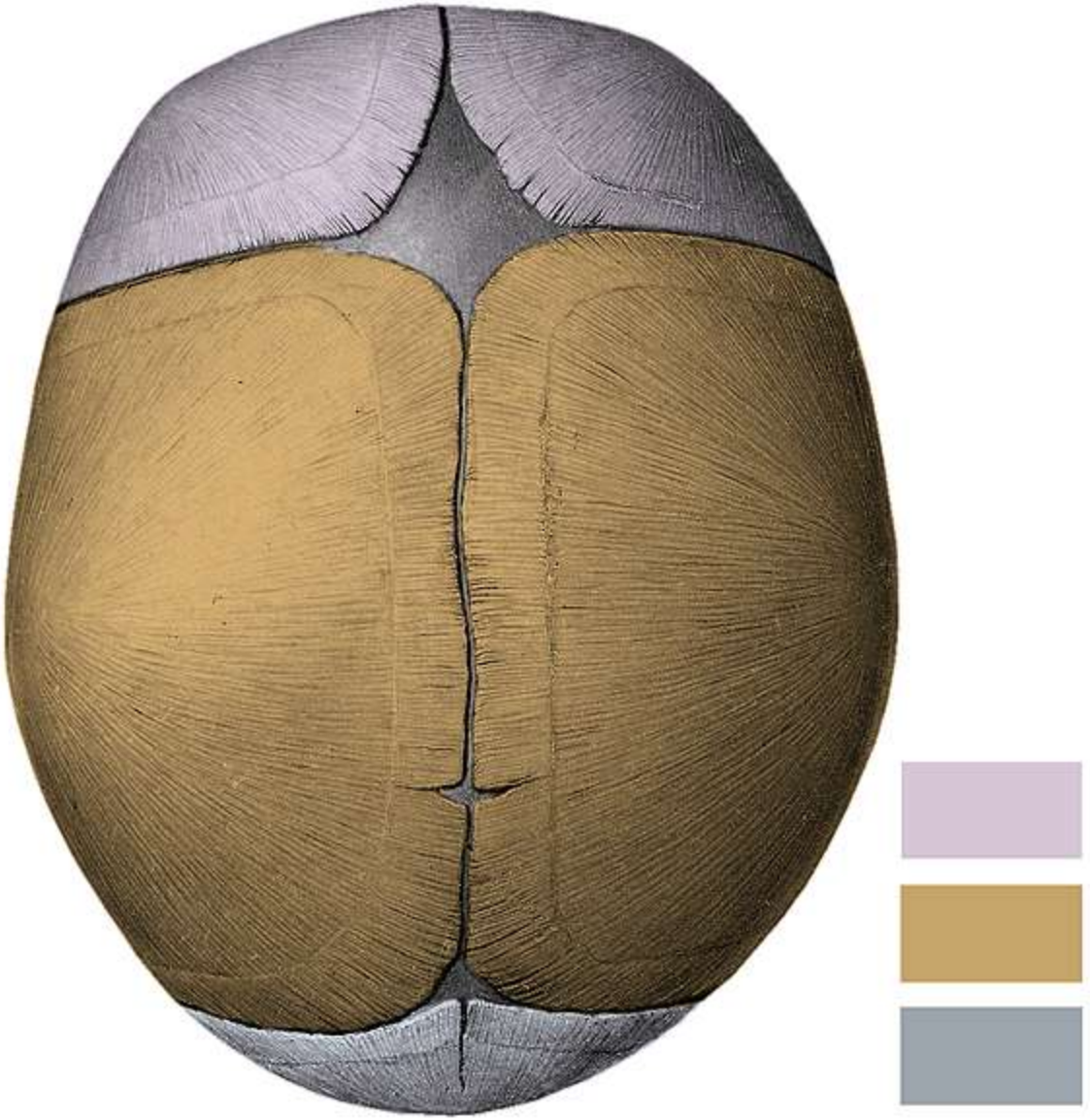

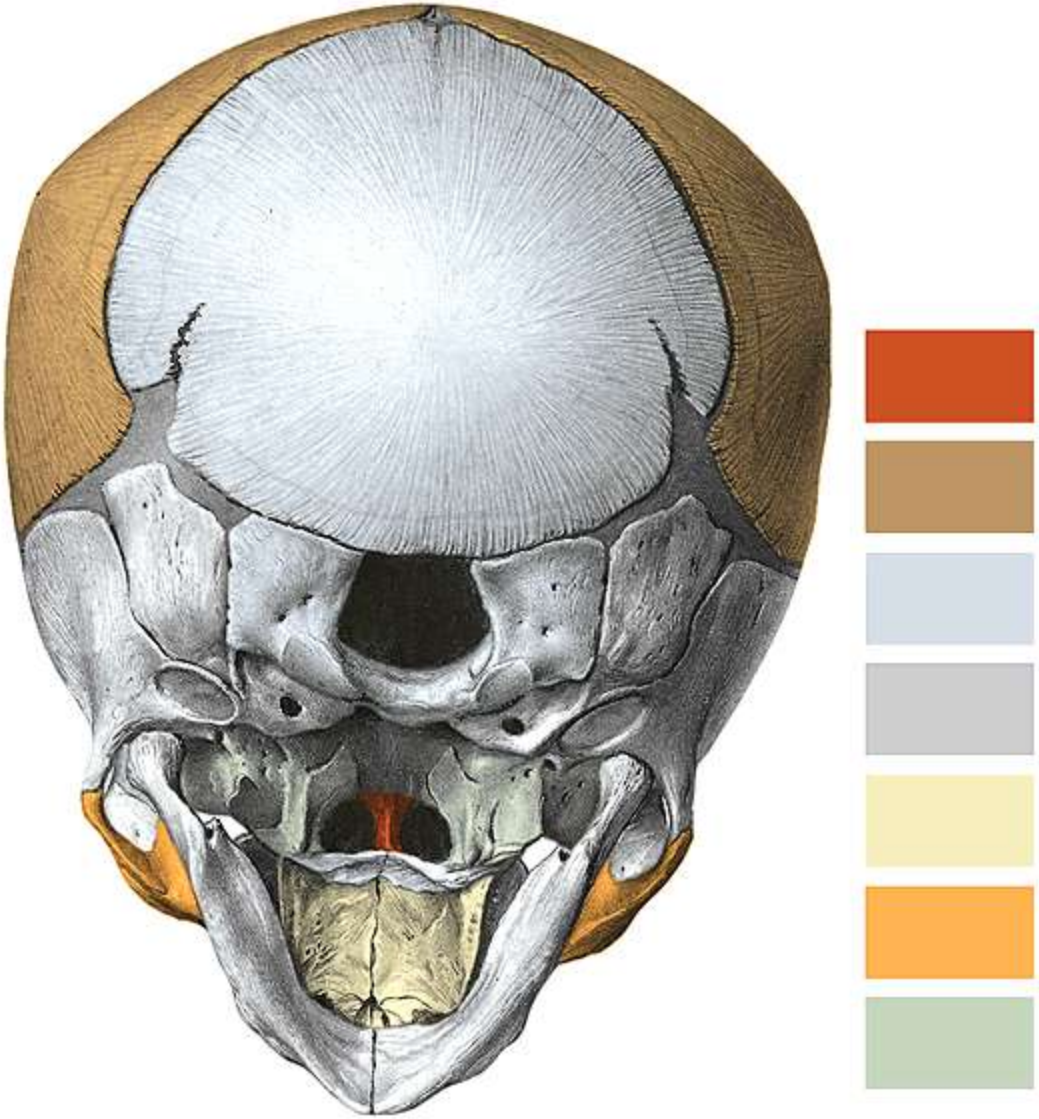

Oczy:

- Gałki oczne: osadzenie, rozstawienie, ustawienie, wielkość.
- Szpary powiekowe.
- Spojówki i brzegi powiek.
- Źrenice – szerokość, kształt, symetria, reakcja na światło, zbieżność i nastawienie.
- Zabarwienie twardówek i rogówek.
- Nieprawidłowości – fałd nakątny, zez, oczopląs.

Nos:

- Drożność.
- Wydzielina – ilość i rodzaj.

Uszy:

- Kształt i osadzenie małżowin.
- Wrażliwość skrawka ucha na ucisk.
- Stan okolicy wyrostka sutkowego.

Jama ustna:

- Wargi i przedsionek jamy ustnej.
- Błony śluzowe – zabarwienie, wilgotność, ujścia ślinianek, naloty, zmiany chorobowe.
- Podniebienie – twarde i miękkie – wysklepienie, ruchomość, nieprawidłowości w budowie i wyglądzie.
- Gardło – łuki, migdałki podniebienne (wielkość, zabarwienie, wydzielina, naloty, krypty), tylna ściana gardła.
- Język – wielkość, wygląd (bruzdy, stan brodawek).
- Zęby – ilość, nieprawidłowości (ubytki, wada zgryzu).

SZYJA:

- Ruchomość,
- Symetria.
- Nieprawidłowości (płetwiastość, kręcz karku).
- Gruczoł tarczowy (przy przełykaniu śliny),
- Wypełnienie żył szyjnych.

KLATKA PIERSIOWA:

- Kształt.
- Symetria.
- Ruchomość.
- Praca pomocniczych mięśni oddechowych.
- Stan gruczołów sutkowych.
- Nieprawidłowości krzywicze (różaniec krzywiczy, bruzda Harrisona).

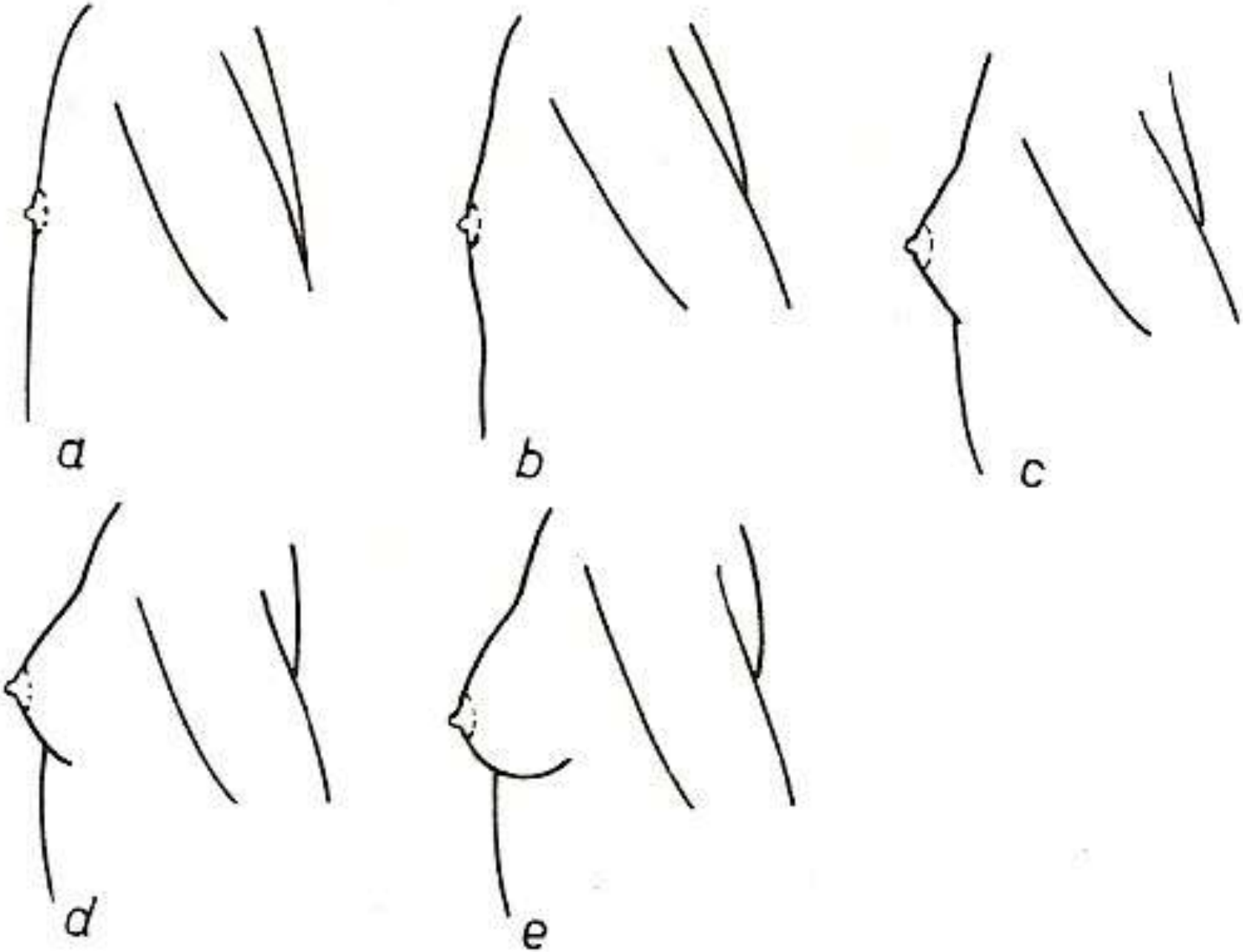
a
b
c
d
e

Kręgosłup:

- Krzywizny fizjologiczne.
- Krzywizny patologiczne.

Płuca:

- Oglądanie – regularność i częstość oddechów na minutę:
  - Noworodki: 30-50/min.
  - 1r.ż: 25/min.
  - 5 r.ż: 20/min.
  - Dorośli: 10-15/min.
- Badanie palpacyjne – drżenie głosowe – porównawczo i topograficznie.
- Opukiwanie – porównawczo i topograficznie – charakter odgłosu opukowego.
- Ustalenie dolnych granic i ruchomości płuc.

Płuca osłuchiwanie :

- Porównawczo i topograficznie.
- Charakter szmeru oddechowego (pęcherzykowy – prawidłowy – u małych dzieci – głośniejszy, dłuższy i głośniejszy w czasie wdechu niż w czasie wydechu).
- Obecność szmerów dodatkowych (suche – furczenia i świsty, wilgotne – trzeszczenia grubobańkowe, średniobańkowe i drobnobańkowe).
- Tarcie opłucnowe – suche zapalenie opłucnej.

Serce i układ krążenia:

- Na wznak, z uniesieniem tułowia pod kątem 30°-40°.
- Oglądanie okolicy przedsercowej – uderzenie koniuszkowe.
  - Noworodek – IV mż. na zewnątrz od linii środkowoobojczykowej.
  - Dzieci od 2-5 r.ż. – V mż. w linii środkowoobojczykowej
- Uwypuklenie w okolicy serca (garb sercowy – przerost komory prawej),
- Tętnienie (wzmożone tętnienie hiperdynamiczne – hiperkinezja krążenia lub przerost komory lewej).

Serce i układ krążenia:

- Badanie palpacyjne okolicy przedsercowej – „koci mruk” (słyszalny w zwężeniu lewego ujścia żylnego).
- Opukiwanie granic serca – orientacyjne ocenienie wielkości:
  - Stłumienie względne – większe.
  - Bezwzględne – mniejsze.

Serce osłuchiwanie:

- Cztery miejsca po „ósemce”.
- Częstość na minutę:
  - Noworodek 100-180/min.
  - Dorosły 60-80/min.
- Miarowość (regularność).
- Tony serca – głośność, akcentacja, dźwięczność, (II ton rozdwojony na wdechu, prawidłowy u dzieci III ton).

Serce osłuchiwanie:

- Szmery dodatkowe
  - Głośność wg. skali Levine'a (1°-6°),
  - Charakter,
  - Brzmienie (szmer chuchający, piszczący),
  - Nasilenie.
  - Umiejscowienie topograficzne.
  - Okolica największej głośności.
  - Obszar promieniowania.
  - Stosunek czasowy do cyklu pracy.

Tętno na tętnicach obwodowych:

- Tętnica promieniowa i udowa.
- Częstość.
- Zgodność z pracą serca.
- Wysokość fali tętna.
- Napięcie
- Jednakowość na obu tętnicach jednoimiennych.

Ciśnienie krwi na kończynach:

- Metodą Korotkowa:
  - Niemowlęta – RR: 80-90/40-50.
  - Okres przedszkolny – RR: 90-110/50-70.
  - Okres szkolny – RR: 120/70.
  - Dorośli – RR: do 140/90.

BRZUCH

po prawej stronie pacjenta

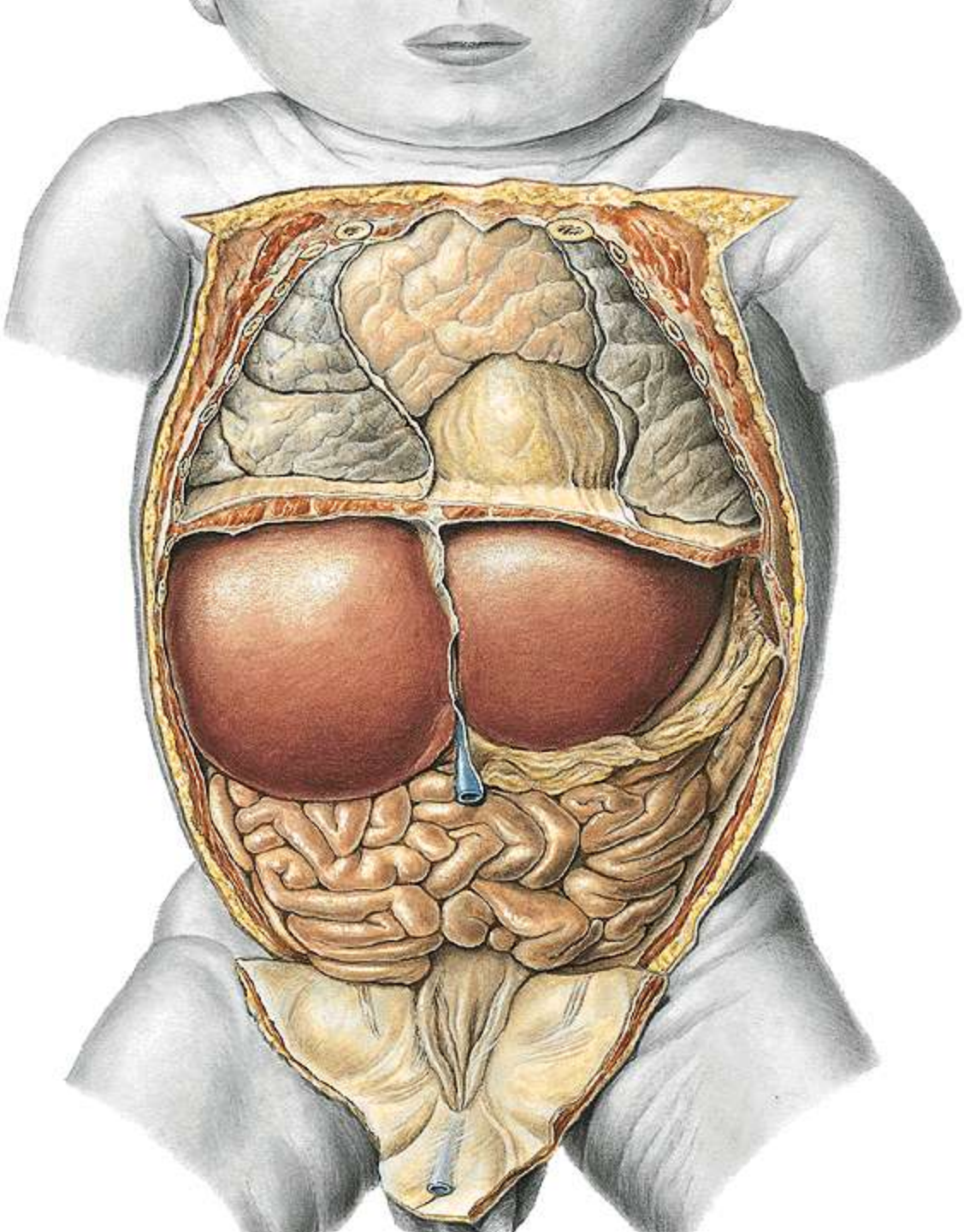

Oglądanie:

- Uwypuklenie powłok brzusznych (wzdęcia),
- Ruchomość przy oddychaniu.
- Przepukliny.
- Ruchy perystaltyczne.
- Stawianie się jelit.
- Stan naczyń krwionośnych.
- U noworodków – pępowina i pępek.
- Oglądanie okolicy odbytu.

Badanie palpacyjne:

- Płytkie.
- Głębokie. –
- Przy zgiętych w stawach biodrowych kończynach dolnych.
- Badanie rozpoczynamy od strony niebolesnej!

Badanie palpacyjne:

- Bolesność – obserwacja twarzy dziecka podczas badania, opory patologiczne, obrona mięśniowa – wykładniki bólu.
- Napięcie – brzuch twardy – budzi niepokój.
- Wątroba:
  - Powiększenie w cm. (U małych dzieci prawidłowe wystawanie spod łuku żebrowego do ok. 1-2 cm.),
  - Brzeg.
  - Powierzchnia.
  - Spoistość.
  - Tkliwość.

Badanie palpacyjne:

- Śledziona:
  - Powiększenie w cm. (fizjologicznie niewyczuwalna)
  - Śledziona powiększa się ku dołowi, w kierunku pępka,
  - Brzeg.
  - Powierzchnia.
  - Spoistość.
- Nerki – obiema rękoma w okolicy lędźwiowej – prawidłowo niewyczuwalne.
  - Objaw Goldflamma.
- Żołądek i trzustka.

Badanie palpacyjne:

- Okrężnica – od esicy do kątnicy i wyrostka robaczkowego (punkt Mc Burney'a, punkt Lanz'a)
- Jelito cienkie.
- Objaw Blumberga.
- Badanie okolicy nad spojeniem łonowym w celu określenia wypełnienia pęcherza moczowego.
- Badanie pierścienia pachwinowego w celu stwierdzenia ewentualnej przepukliny.

Brzuch – badanie:

- Opukiwanie – prawidłowo odgłos opukowy bębenkowy.
- Osłuchiwanie – prawidłowo słyszalne ruch perystaltyczne jelit.
- Badanie „per rectum” – w uzasadnionych przypadkach.

Narządy moczowo-płciowe zewnętrzne:

- Chłopcy:
  - Stan dojrzałości (wielkość prącia, obecność jąder w mosznie).
  - Wygląd.
  - Obecność wydzieliny.
  - Ujście cewki moczowej.
  - Stan napletka – stulejka.
  - Spodziectwo.
  - Wierzchniactwo.
  - Wodniak jądra.
  - Przepuklina mosznowa.
  - Owłosienie łonowe.

Narządy moczowo-płciowe zewnętrzne:

- Dziewczynki:
  - Stan dojrzałości (wargi sromowe większe zakrywają mniejsze).
  - Wygląd.
  - Obecność wydzieliny.
  - Ujście cewki moczowej.
  - Owłosienie łonowe.

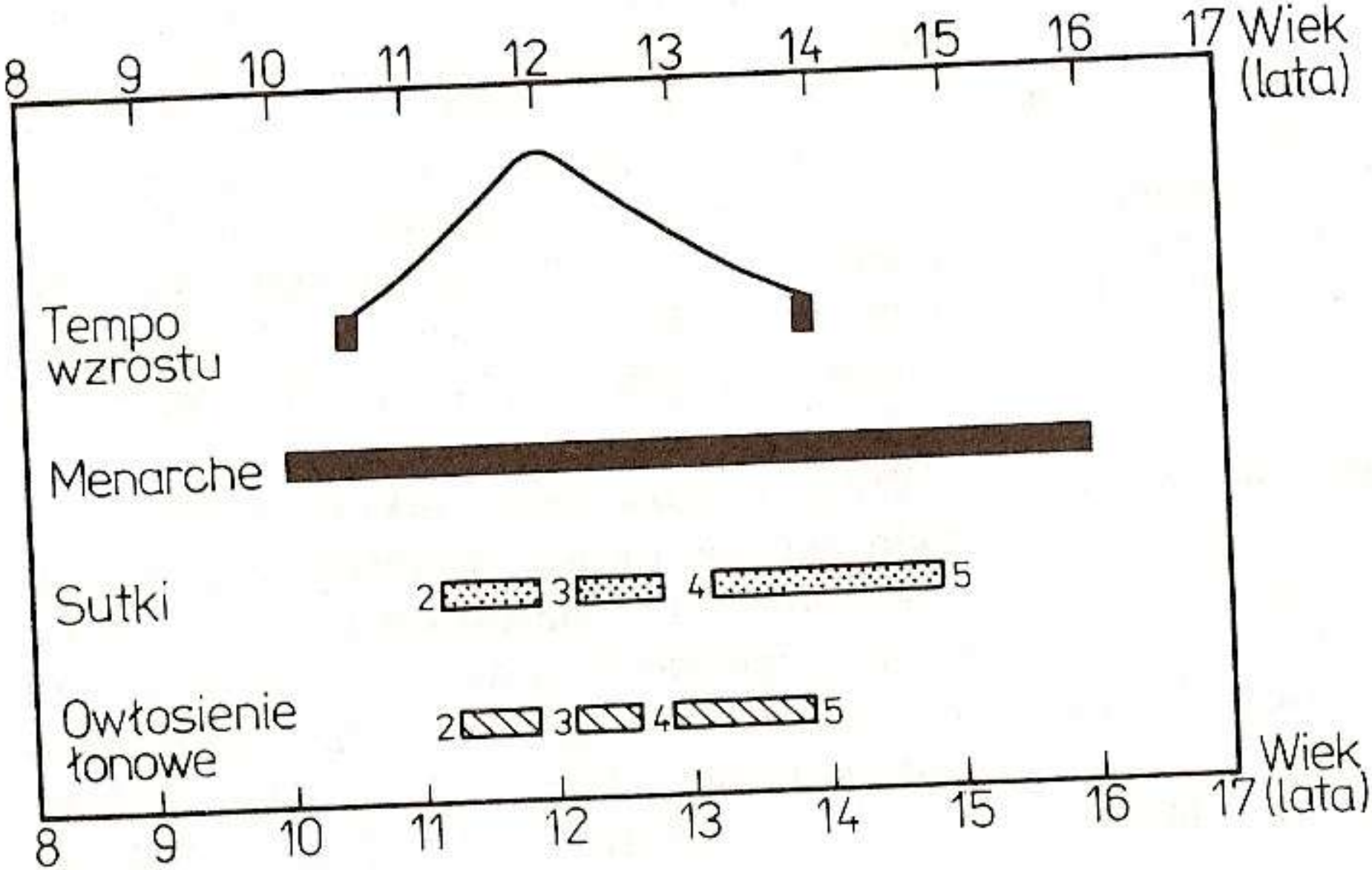
8
9
10
11
12
13
14
15
16
17
Wiek (lata)
Tempo wzrostu
Menarche
Sutki
2
3
4
5
Owłosienie łonowe
2
3
4
5
Wiek (lata)
8
9
10
11
12
13
14
15
16
17

Układ kostno-stawowy:

- Główne stawy – ruchomość, zniekształcenia bolesność.
- Kręgosłup – skrzywienia
- Stawy biodrowe – wrodzona dysplazja i zwichnięcie – przeskakiwanie główki kości udowej, asymetria fałdów pośladkowych.
- Kolana, podudzia – koślawość, szpotawość.
- Stopy – płaskostopie.
- Zapalenia – stawów, kości, szpiku.

Układ nerwowy:

- Zakres i symetria ruchów czynnych i biernych.
- Napięcie mięśni.
- Odruchy – ścięgniste (kończynowe), brzuszne, mosznowe, odruch podeszwowy.
- Czucie – powierzchowne i głębokie.

Objawy oponowe:

- Sztywność karku – pozycja leżąca – przyginanie głowy do klatki piersiowej.
- Objaw Brudzińskiego górny czyli karkowy – pozycja leżąca – przyginanie głowy do klatki piersiowej powoduje odruchowe zgięcie kończyn dolnych i górnych.
- Objaw Brudzińskiego dolny czyli łonowy – pozycja leżąca – silny ucisk na spojenie łonowe powoduje odruchowe zgięcie kończyn dolnych.
- Objaw Kerniga – pozycja leżąca – przy zgięciu kończyn dolnych w stawie biodrowym nie można ich biernie wyprostować w stawach kolanowych.
- Objaw Flatau – pozycja leżąca – przyginanie głowy do klatki piersiowej powoduje rozszerzenie źrenic.

Odruchy u noworodka:

- Odruch płaczu – krzyku – wyraża potrzebę, ból niepokój.
- Odruch ssania i połykania – jest tak silny, że tłumi inne uczucia łącznie z uczuciem bólu.
- Odruch Moro – odruch obejmowania – wywoływany nagłym uderzeniem w twarde podłoże na którym leży dziecko (dwie fazy: pierwsza – wyprostna, druga – zgięciowa, zanika ok. 5 m.ż.
- Odruch szukania sutka lub ryjkowy – podrażnienie okolicy policzka powoduje zwracanie główki w ipsilateraną stronę i otwieranie ust, zanika z końcem 3 m.ż.

Odruchy u noworodka:

- Odruch chwytny, małpi – po podrażnieniu skóry dłoni, zanika ok. 4 m.ż.
- Odruch cofania – po podrażnieniu stopy.
- Odruch skręcania tułowia – podrażnienie skóry bocznej części tułowia powoduje ipsilateralny skurcz mięśni tułowia i tożstronne zgięcie główki, zanika ok. 6 m.ż.
- Odruch stąpania lub podparcia – dziecko trzymane pod pachami – odruch tonicznego prostowania kończyn dolnych – naprzemienne ruchy kończyn, zanika ok. 4 m.ż.
- Odruch pełzania – leżące na brzuszku dziecko z podpartymi stopami.
- Odruch pływania.

Dziękuję.